

На правах рукописи

**Сенько
Илья Владимирович**

**Хирургическое лечение дистальных аневризм
головного мозга**

3.1.10 - Нейрохирургия

Автореферат
диссертации на соискание ученой степени
доктора медицинских наук

Москва – 2023

Работа выполнена в Государственном бюджетном учреждении здравоохранения города Москвы «Научно-исследовательский институт скорой помощи им. Н. В. Склифосовского Департамента здравоохранения города Москвы».

Научный консультант:

Крылов Владимир Викторович – академик РАН, доктор медицинских наук, профессор. главный научный сотрудник отделения неотложной нейрохирургии ГБУЗ города Москвы «НИИ скорой помощи им. Н.В. Склифосовского Департамента здравоохранения города Москвы», заведующий кафедрой фундаментальной нейрохирургии ФДПО «Российского национального исследовательского медицинского университета им. Н. И. Пирогова».

Официальные оппоненты:

Буров Сергей Алексеевич - доктор медицинских наук, заместитель начальника ФГКУ «Центральный клинический военный госпиталь».

Антонов Геннадий Иванович - доктор медицинских наук, начальник нейрохирургического центра – главный нейрохирург ФГБУ «3 ЦВКГ им. А. А. Вишневского» Министерства Обороны Российской Федерации.

Иванов Алексей Юрьевич - доктор медицинских наук, руководитель нейрохирургической службы ФГБОУ ВО «Санкт-Петербургский государственный педиатрический медицинский университет», профессор кафедры нейрохирургии ФГБОУ ВО «Северо-Западный государственный медицинский университет им. И. И. Мечникова» МЗ РФ.

Ведущая организация: ФГБВОУ ВО "Военно-медицинская академия им. С. М. Кирова".

Защита состоится _____ 2023 года в 14:00 на заседании диссертационного совета 72.1.014.01 при Научно-исследовательском институте скорой помощи им. Н. В. Склифосовского (129090, Москва, Большая Сухаревская площадь, д. 3).

С диссертацией можно ознакомиться в научно-медицинской библиотеке НИИ скорой помощи им. Н. В. Склифосовского (129090, Б. Сухаревская пл., д. 3, корп. 1) и на сайте <https://sklif.mos.ru>

Автореферат разослан _____ 2023 года

Ученый секретарь диссертационного совета

доктор медицинских наук, профессор

Андрей Андреевич Гуляев

ОБЩАЯ ХАРАКТЕРИСТИКА РАБОТЫ

Актуальность темы

Хирургическое лечение пациентов с дистальными аневризмами головного мозга актуальная проблема современной сосудистой нейрохирургии в виду редкой встречаемости данной патологии.

Дистальные аневризмы головного мозга – это аневризмы, располагающиеся в дистальных отделах крупных артерий каротидного и вертебробазиллярного бассейна. К ним относят аневризмы А2-А5 сегментов передней мозговой артерии (ПМА), М2-М4 сегментов средней мозговой артерии (СМА), Р2-Р4 сегментов задней мозговой артерии (ЗМА), аневризмы мозжечковых артерий, располагающиеся дистальнее их отхождения от позвоночной и базилярной артерий, а также аневризмы хориоидальных, лентикюлостриарных и других маленьких артерий (А. Rodriguez-Hernandez и соавт.(2013), А. Biondi и соавт.(2006), М. Lehecka и соавт.(2009)).

Частота встречаемости дистальных аневризм среди всех аневризм головного мозга не превышает 10%. Чаще встречаются аневризмы перикаллезной артерии, дистальные аневризмы СМА, ЗМА и задней нижней мозжечковой артерии (ЗНМА) (В. В. Крылов и соавт. (2011), Е. Nussbaum и соавт. (2009), С. Wu и соавт. (2014)). Дистальные аневризмы имеют свои отличительные характеристики: часто имеют маленький размер, фузиформное строение или широкую шейку, могут располагаться вне делений артерий, патогенетически связаны с диссекцией артерий на фоне врожденной соединительнотканной патологии и атеросклероза, с инфекционным эндокардитом или травмой (Е. Лебедева и соавт. (2013), А. Andreou и соавт. (2007), А. Rodriguez-Hernandez и соавт. (2013)).

Основным методом лечения пациентов с дистальными аневризмами головного мозга остается открытое хирургическое вмешательство. Чаще проводят клипирование аневризмы, реже – треппинг или иссечение аневризмы с или без дистальной реваскуляризации (В. В. Крылов и соавт. (2003), Н. А. Полунина и соавт. (2012), Е. Nussbaum и соавт. (2009)). Необходимость использования реваскуляризирующих методов при клипировании дистальных аневризм достигает 12% (А. Ablá и соавт. (2014), Е. Nussbaum и соавт. (2009), А. Rodriguez-Hernandez и соавт. (2013)).

Большое морфологическое и топографическое разнообразие дистальных аневризм требует индивидуального подхода к выбору хирургической тактики. В настоящее время отсутствует алгоритм лечения пациентов с дистальными аневризмами и не определена роль открытого хирургического вмешательства в нем с учетом анатомо-топографических особенностей аневризмы и факторов риска неблагоприятного исхода (С. Ландин и соавт. (2009), О. Petr и соавт. (2017), R. Spetzler и соавт. (2015)). Кроме этого, не определены

максимально безопасные способы исключения дистальных аневризм из кровотока (В. Крылов и соавт. (2011), E. Nussbaum и соавт. (2009), M. Lawton и соавт. (2013)).

Несмотря на технические трудности в хирургии данных аневризм результаты лечения пациентов хорошие. Лучшие результаты лечения получены у пациентов с дистальными аневризмами СМА, худшие – у пациентов с перикаллезными аневризмами (Т. Ногіучі и соавт. (2003), M. Lehecka и соавт. (2009), A. Rodriguez-Hernandez и соавт. (2013)).

Наиболее подробный анализ исходов лечения пациентов с дистальными аневризмами головного мозга имеется у отделений нейрохирургии, располагающих большим опытом лечения аневризм. Необходимым является стандартизация классификации данных аневризм с описанием анатомо-топографических особенностей, определение приемлемости методов контроля проходимости артерий после клипирования аневризмы, реваскуляризирующих методик и использования системы нейронавигации, оценка результатов хирургического лечения. Кроме этого, важно определить необходимость применения мультидисциплинарного подхода с использованием как прямых, так и эндоваскулярных методов лечения пациентов с дистальными аневризмами головного мозга.

Цель исследования

Разработать алгоритм хирургического лечения дистальных аневризм головного мозга с учетом анатомо-топографических особенностей аневризмы и факторов риска неблагоприятного исхода.

Задачи исследования

1. Изучить эпидемиологию, клиническое течение, анатомо-топографические и диагностические особенности дистальных аневризм головного мозга.
2. Оценить методы хирургического лечения дистальных аневризм в зависимости от их анатомических характеристик.
3. Определить роль нейронавигации в хирургии дистальных аневризм головного мозга.
4. Определить необходимость и оптимальные методики оценки проходимости артерий после клипирования дистальных аневризм.
5. Оценить необходимость методов реваскуляризации в хирургии дистальных аневризм головного мозга.
6. Изучить результаты открытого хирургического и эндоваскулярного методов лечения дистальных аневризм головного мозга.
7. Определить факторы риска неблагоприятного исхода хирургического лечения дистальных аневризм головного мозга.

8. Разработать алгоритм хирургического лечения дистальных аневризм головного мозга с учетом топографо-анатомических особенностей аневризмы и факторов риска неблагоприятного исхода.

Научная новизна

В результате проведенного анализа 20-ти летнего опыта хирургического лечения 153 пациентов с дистальными аневризмами головного мозга в отделении нейрохирургии НИИ скорой помощи им. Н. В. Склифосовского собран и проанализирован один из самых больших материалов в мире, позволяющий сделать выводы в отношении лечения данной категории пациентов.

В результате проведенного исследования уточнены топографо-анатомические особенности (локализация, форма и размер аневризмы, наличие атеросклеротической бляшки и функционально важных стволых артерий в зоне клипирования) дистальных аневризм головного мозга, которые влияют на выбор хирургического доступа и использование разных методов (клипирование/треппинг) выключения аневризмы из кровотока.

Определена роль нейронавигации в хирургии аневризм головного мозга и определены показания к ее использованию при их дистальной локализации. Применение нейронавигации привело к уменьшению травматичности операции, снижению частоты осложнений и улучшению результатов хирургического лечения пациентов.

Доказана необходимость выполнения контроля проходимости артерий и реваскуляризации в хирургическом лечении дистальных аневризм головного мозга. Среди 4-х доступных к настоящему времени методов контроля проходимости артерий, выявлен максимально простой и применимый метод Аккланда, оптимально подходящий к хирургии дистальных аневризм. Применение данных методов в совокупности с нейронавигацией привело к снижению летальных исходов в среднем на 5%.

Определены факторы риска неблагоприятного исхода хирургического лечения пациентов с дистальными аневризмами головного мозга: локализация и размер аневризмы, тяжесть состояния пациента по шкале mWFNS, наличие выраженного церебрального ангиоспазма.

Продемонстрированы технические возможности и результаты эндоваскулярного лечения 45 пациентов с дистальными аневризмами головного мозга, ранее недоступных для данного вида лечения.

Разработан алгоритм хирургического лечения дистальных аневризм головного мозга с учетом топографо-анатомических параметров аневризмы и факторов риска неблагоприятного исхода.

Практическая значимость

1. Реконструктивное клипирование определено как наиболее эффективный метод исключения дистальной аневризмы из кровотока, даже с учетом ее поверхностного расположения и относительно небольшой зоны кровоснабжения мозга несущей артерией.

2. Уточнены показания к использованию системы нейронавигации в хирургии дистальных аневризм головного мозга. Нейронавигацию необходимо применять при аневризмах перикаллезной артерии, М2-М4 сегментов СМА, Р3-Р4 сегментов ЗМА.

3. Продемонстрирована необходимость использования методов оценки проходимости артерий после клипирования дистальных аневризм. Наиболее простым и доступным является тест Акланда, более надежным и менее травматичным – интраоперационная ангиография с использованием индоцианинового зеленого.

4. Проведена оценка результатов операций реваскуляризации в хирургии дистальных аневризм головного мозга с низким потенциалом к реконструктивному клипированию. Наиболее доступным к реваскуляризации дистального русла является бассейн средней мозговой артерии, более сложным – вертебробазиллярный бассейн. Наиболее применимыми являются экстраинтракраниальные анастомозы.

5. Продемонстрированы технические возможности и результаты эндоваскулярного лечения пациентов с дистальными аневризмами головного мозга.

6. Проведенный анализ результатов хирургического лечения пациентов с дистальными аневризмами головного мозга позволит учитывать факторы риска неблагоприятного исхода (локализация и размер аневризмы, тяжесть состояния пациента) и рассматривать альтернативные (эндоваскулярные) методы лечения.

7. Разработанный алгоритм хирургического лечения пациентов с дистальными аневризмами головного мозга позволит улучшить исходы их лечения.

Основные положения, выносимые на защиту

1. Предоперационное изучение анатомо-топографических особенностей дистальных аневризм головного мозга является важным элементом выбора алгоритма хирургического лечения пациентов с данной патологией.

2. Микрохирургическое клипирование большинства дистальных аневризм головного мозга является эффективным методом исключения аневризмы из кровотока с благоприятными результатами лечения.

3. Использование системы нейронавигации в хирургии дистальных аневризм головного мозга улучшает результаты хирургического лечения.

4. Оценка проходимости артерий после клипирования дистальных аневризм головного мозга позволяет во время операции изменить методику клипирования и избежать послеоперационных осложнений.

5. Использование операций реваскуляризации в хирургии дистальных аневризм головного мозга улучшает результаты хирургического лечения и позволяет избежать ишемического повреждения мозговой ткани в бассейне артерии, несущей аневризму.

6. Использование эндоваскулярных методов выключения дистальных аневризм из кровотока в определённых случаях может быть альтернативной открытой хирургии при лечении пациентов с дистальными аневризмами.

7. Исход хирургического лечения пациентов с дистальными аневризмами головного мозга зависит от таких факторов риска неблагоприятного исхода, как локализация и размер аневризмы, тяжесть состояния пациента по шкале mWFNS, наличия выраженного церебрального ангиоспазма. Учет данных факторов позволяет рассмотреть альтернативные (эндоваскулярные) методы лечения пациентов с дистальными аневризмами головного мозга.

Внедрение результатов в практику

Разработанный алгоритм лечения пациентов с дистальными аневризмами головного мозга внедрен в работу отделения неотложной нейрохирургии ГБУЗ НИИ скорой помощи им. Н. В. Склифосовского и отделения нейрохирургии Федерального центра мозга и нейротехнологий ФМБА России. Основные положения диссертационной работы включены в лекционный материал и мастер-классы для ординаторов и аспирантов ГБУЗ НИИ скорой помощи им. Н. В. Склифосовского.

Апробация работы

Результаты работы прошли широкое научное обсуждение и доложены на следующих научных конференциях: Российском нейрохирургическом форуме «Сосудистая нейрохирургия» (Екатеринбург, 2011 г.; Санкт-Петербург, 2017 г.; Москва, 2018; 2019 гг.); Всероссийской научно-практической конференции «Поленовские чтения» (Санкт-Петербург, 2010, 2016, 2017, 2018 гг.); Российском нейрохирургическом фестивале «4 стихии» (Екатеринбург, 2016 г.); Сибирском международном нейрохирургическом форуме (Новосибирск, 2012 г.); 13 International Conference on Cerebrovascular Surgery (Nagoya, Japan, 2017г.); AANS Annual Scientific Meeting (New Orleans, USA, 2018 г.); Prague Neurosurgical Week - 2018, International Conference on Cerebrovascular Surgery (Prague, Czech Republic, 2018 г.); VIII Всероссийском съезде нейрохирургов (Санкт-Петербург, 2018 г.); The European Association of Neurosurgical Societies (Brussels, Belgium, 2018г.); Ежегодном конгрессе нейрохирургов в Испании (XXIII SENECS, Salamanca, Spain, 2019 г.); 6th Cerebrovascular Diseases Winter Seminar (Nagoya, Japan, 2020 г.); IX Всероссийском съезде нейрохирургов (Москва, 2021 г.).

Личное участие автора

Работа основана на статистическом анализе данных, полученных при хирургическом лечении 153 пациентов с дистальными аневризмами головного мозга в течение 20 лет (2000-2019гг.). Также проанализировано хирургическое лечение 300 пациентов с проксимальными аневризмами головного мозга, находившихся на лечении в НИИ скорой помощи им. Н. В. Склифосовского с 2017 по 2019гг. Все пациенты пролечены с использованием лечебно-диагностических протоколов отделения неотложной нейрохирургии НИИ скорой помощи им. Н. В. Склифосовского. Кроме этого проведен анализ результатов эндоваскулярного лечения 45 пациентов с дистальными аневризмами головного мозга, пролеченных в «Федеральном центре мозга и нейротехнологий» ФМБА России в период с 1 января 2020 года по 31 декабря 2021 года (n=6) и «Федеральном центре нейрохирургии» Минздрава России с 1 января 2014 года по 31 декабря 2021 года (n=39).

Автор диссертации принимал непосредственное участие в обследовании, хирургическом лечении, до и послеоперационном введении пациентов и оценке исходов с 2008 по 2019 года. Автором лично прооперированы 32 пациента с дистальными аневризмами мозга, а также проведено 36 ассистенций, что составило 44,4%. Автором предложена и апробирована методика нейронавигации в хирургии дистальных аневризм головного мозга. Автором также продемонстрированы возможности использования разных методов проверки проходимости артерий после клипирования дистальных аневризм и необходимость ревааскуляризации.

Автор диссертации единолично создал и заполнил электронную базу данных, провел анализ и статистическую обработку клинического материала, полученного при лечении данных пациентов.

Публикации

По теме диссертации опубликовано 51 печатная работа в виде глав в 4-х монографиях, статей и тезисов в журналах, сборниках материалов съездов и конференций, из них 15 - в изданиях, входящих в перечень рецензируемых научных изданий, рекомендованных ВАК для докторской диссертации.

Объем и структура диссертации

Диссертация состоит из введения, 7 глав, заключения, выводов, практических рекомендаций и списка литературы, включающего 24 отечественных и 179 зарубежных источников. Диссертация изложена на 283 страницах, включает 47 таблиц и 115 рисунков.

СОДЕРЖАНИЕ РАБОТЫ

Материалы и методы исследования

Работа основана на анализе результатов открытого хирургического лечения пациентов с аневризмами головного мозга в НИИ скорой помощи им. Н. В. Склифосовского в период с 1 января 2000 года по 31 декабря 2019 года (20 лет) и эндоваскулярного лечения в 2-х федеральных медицинских центрах (8 лет) .

В анализ включены 4 группы пациентов:

1. Пациенты, оперированные в институте с 01 января 2017 года по 31 декабря 2019 года с дистальными аневризмами головного мозга – **контрольная группа** (53 пациента). Пациенты с дистальными аневризмами головного мозга из **контрольной группы**, в отличие от **группы сравнения-1**, значимо чаще были оперированы с использованием системы нейронавигации (в 73,6% наблюдений), методов контроля проходимости несущих аневризму сосудов (в 75,4% наблюдений) и применением реваскуляризирующих методик (в 15% наблюдений).

2. Пациенты с дистальными аневризмами головного мозга, оперированные в институте с 01 января 2000 года по 31 декабря 2016 года – **группа сравнения-1** (100 пациентов).

3. Пациенты, оперированные в институте с 01 января 2017 года по 31 декабря 2019 года с аневризмами головного мозга, не относящиеся к дистальным– **группа сравнения-2** (300 пациентов, проксимальные аневризмы).

4. Пациенты, оперированные эндоваскулярным способом (**эндоваскулярная группа**) в «Федеральном центре мозга и нейротехнологий» ФМБА России и «Федеральном центре нейрохирургии» Минздрава России с 1 января 2014 года по 31 декабря 2021 года (n=45).

Критерии включения пациентов в исследование:

1. Дистальная локализация аневризмы головного мозга.

2. Клиническое состояние пациента, позволяющее выполнить хирургическое (открытое или эндоваскулярное) вмешательство (ШКГ > 8 баллов).

3. Отсутствие сочетания дистальной аневризмы с артерио-венозной мальформацией головного мозга, болезнью моя-моя и другими сосудистыми пороками развития.

Для определения сопоставимости изучаемых групп мы использовали медианный тест для независимых выборок (χ^2). При анализе групп пациентов, проходивших лечение в НИИ скорой помощи им. Н. В. Склифосовского и подвергшихся открытому хирургическому лечению, мы выявили полную сопоставимость групп (таблица 1). Пациенты, которым проводилось эндоваскулярное лечение в федеральных центрах нейрохирургии, были несопоставимы с пациентами открытой хирургии в соотношении разорвавшихся и неразорвавшихся аневризм ($p=0,004$), а также преобладании аневризм вертебробазилярного бассейна ($p=0,0031$).

Таблица 1 - Характеристика параметров исследуемых групп пациентов с аневризмами головного мозга

| Параметры | Группа пациентов (n=498) | | | |
|-----------------------------------------|---------------------------|------------------------------|------------------------------|--------------------|
| | Контрольная группа (n=53) | Группа сравнения – 1 (n=100) | Группа сравнения – 2 (n=300) | Эндо-группа (n=45) |
| Период времени | 2017-2019гг. | 2000-2016гг. | 2017-2019гг. | 2014-2021гг. |
| Пол | | | | |
| Мужской | 29% | 38% | 32% | 22,2% |
| Женский | 71% | 62% | 68% | 77,8% |
| Средний возраст | 46 лет | 50 лет | 55 лет | 53 года |
| Наличие разрыва аневризмы | | | | |
| Да | 83,1% | 81% | 73% | 33,3% |
| Нет | 16,9% | 19% | 27% | 66,7% |
| Тяжесть состояния по шкале mWFNS | | | | |
| I | 61,4% | 60,5% | 64% | 73,3% |
| II | 18,2% | 19,6% | 20% | 13,3% |
| III | 15,9% | 11,1% | 12,7% | 6,7% |
| IV | 5,2% | 8,8% | 3,3% | 6,7% |
| Форма аневризмы | | | | |
| Мешотчатая | 81,1% | 86% | 98% | 71,1% |
| Фузиформная | 18,9% | 14% | 2% | 28,9% |
| Размер аневризмы | | | | |
| <7 мм | 73,6% | 68% | 61% | 55,6% |
| 7,1-15мм | 13,2% | 19% | 28% | 33,3% |
| 15,1-25мм | 7,5% | 7% | 7% | 6,7% |
| >25мм | 5,7% | 6% | 4% | 4,4% |
| Сосудистый бассейн | | | | |
| Каротидный | 75,5% | 81% | 97% | 40% |
| Вертебробазилярный | 24,5% | 19% | 3% | 60% |

Продолжение таблицы 1

| | | | | |
|--------------------------------------------------|-------|-------|-------|-------|
| Тяжесть САК по Fisher | | | | |
| I | 4,5% | 16% | 11% | 0% |
| II | 27,3% | 30,9% | 45,7% | 46,7% |
| III | 11,4% | 6,2% | 28,3% | 6,6% |
| IV | 56,8% | 46,9% | 15% | 46,7% |
| Последствия кровоизлияния | | | | |
| ВМГ | 40,9% | 38,3% | 21,9% | 13,3% |
| ВЖК | 22,7% | 29,6% | 33,3% | 13,3% |
| Окклюзионная гидроцефалия | 9,1% | 9,9% | 7% | 6,7% |
| Отек головного мозга | 34,1% | 30,9% | 26,2% | 6,7% |
| Дислокация мозга | 20,1% | 16% | 14,1% | 0% |
| Выраженный церебральный ангиоспазм (ТКДГ) | 9,1% | 8,6% | 27,3% | 6,7% |
| Способ исключения аневризмы | | | | |
| <u>Открытое:</u> | 77,4% | 73% | 97% | |
| Клипирование | 22,6% | 24% | 2,7% | |
| Треппинг | 0% | 3% | 0,3% | |
| Окутывание мышцей | | | | 86,7% |
| <u>Эндоваскулярное:</u> | | | | 13,3% |
| Реконструктивное | | | | |
| Деконструктивное | | | | |
| Интраоперационный разрыв аневризмы | 11,3% | 16% | 13,3% | 4,4% |
| Тяжелая сопутствующая патология | | | | |
| Сахарный диабет | 5,7% | 6% | 4% | 2,2% |
| Гипертоническая болезнь (АД>180 мм. рт. ст.) | 11,3% | 9% | 14,3% | 13,3% |
| Курение | 22,6% | 28% | 32,6% | 17,8% |

Большинство (81,7%) пациентов с дистальными аневризмами головного мозга поступили в институт в экстренном порядке с признаками разрыва. Плановая госпитализация пациентов с дистальными аневризмами была связана с псевдотуморозным типом клинического течения и/или высоким риском разрыва аневризмы. Дистальные аневризмы с эмболическим типом течения были госпитализированы как в экстренном, так и плановом порядке.

Операции проводились в экстренном порядке пациентам с разрывами дистальных аневризм, остальным – в плановом порядке.

Методы обследования пациентов с дистальными аневризмами головного мозга

Клинико-неврологическое исследование пациентов

Всем пациентам при поступлении проводили клиническое обследование и неврологический осмотр. Было определено наличие или отсутствие общемозговой, менингеальной и очаговой симптоматики. К общемозговой симптоматике относили головную боль, тошноту, рвоту и угнетение сознания. Менингеальный синдром оценивали по наличию ригидности затылочных мышц и симптома Кернига. Очаговую полушарную симптоматику выявляли при обнаружении у больного двигательных, чувствительных и зрительных нарушений, изменений со стороны речи и психического статуса. Тяжесть состояния пациентов при поступлении оценивали по модифицированной шкале WFNS (World Federation of Neurosurgical Societies), утвержденной и опубликованной в 2016 году (таблица 2).

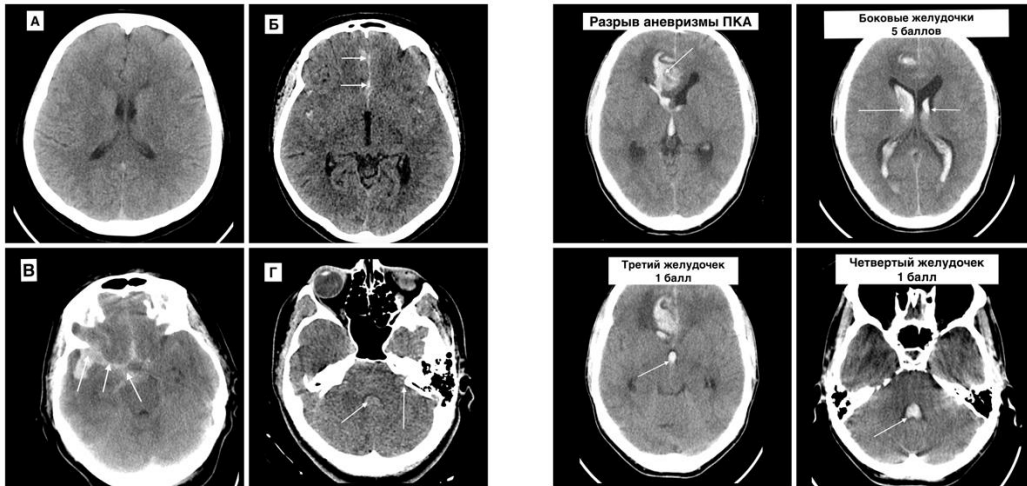
Таблица 2 - Оценка тяжести состояния пациентов с аневризматическим САК по модифицированной шкале WFNS (mWFNS)

| Степень тяжести по модифицированной шкале WFNS | Количество баллов по шкале комы Глазго |
|-------------------------------------------------------|-----------------------------------------------|
| I | 15 |
| II | 14 |
| III | 13 |
| IV | 7-12 |
| V | 3-6 |

Инструментальные исследование пациентов

Компьютерная томография и КТ-ангиография интракраниальных артерий

КТ головного мозга выполнена всем пациентам, КТ – ангиография внутричерепных сосудов - 59,5%. При обследовании пациентов с разорвавшимися дистальными аневризмами головного мозга оценивали интенсивность внутричерепного базального кровоизлияния по шкале С. М. Fisher (рисунок 1, слева), внутрижелудочкового кровоизлияния по шкале D. Graeb (рисунок 1, справа). При наличии внутримозгового кровоизлияния вычисляли объем гематомы и определяли локализацию гематомы. Кроме самого внутричерепного кровоизлияния изучали наличие отека мозга, гидроцефалии, ишемии и дислокации мозга.



Слева. Оценка интенсивности внутричерепного кровоизлияния по классификации С. М. Fisher. Кровоизлияние обозначено стрелками

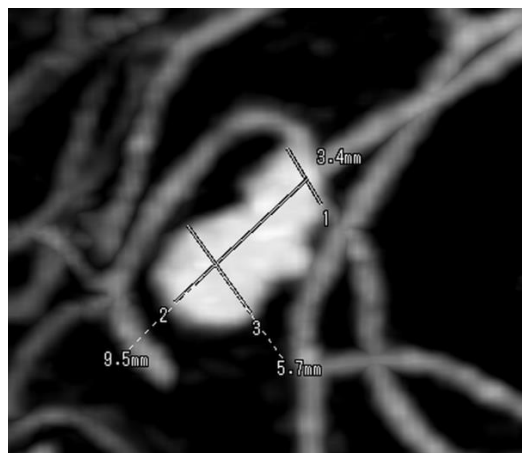
А – кровоизлияние Fisher I при разрыве аневризмы А3 сегмента правой ПКА,
 Б – кровоизлияние Fisher II при разрыве аневризмы А2 сегмента левой ПКА,
 В - кровоизлияние Fisher III при разрыве аневризмы М3 сегмента правой СМА,
 Г - кровоизлияние Fisher IV при разрыве аневризмы р3 сегмента левой ЗНМА

Справа. Оценка интенсивности внутрижелудочкового кровоизлияния по классификации D. Graeb.

Внутрижелудочковое кровоизлияние средней степени тяжести (7 баллов по D. Graeb) при разрыве аневризмы ПКА. Кровоизлияние обозначено стрелками.

Рисунок 1 – КТ головного мозга пациентов с разорвавшимися дистальными аневризмами головного мозга

При КТ-ангиографии внутричерепных сосудов определяли сегментарную локализацию аневризмы согласно классификации, предложенной М. Lawton и соавт. (2013). Оценивали форму аневризмы (мешотчатая, фузиформная), размер аневризмы и ее шейки (рисунок 2).



Оценка анатомических особенностей дистальной аневризмы ПКА 1- ширина шейки, 2,3 – продольный и поперечный размер аневризмы

Рисунок 2 - КТ-ангиограмма пациента с дистальной аневризмой головного мозга (MIP реконструкция)

Широкой шейкой дистальной аневризмы считали размер ≥ 3 мм. При необходимости выполнения реваскуляризации оценивали ангиоархитектонику области операции и параметры возможных реципиентов. При необходимости выполняли КТ исследование «под навигацию» для последующего планирования хирургического доступа. Аксиальные сканы КТ-ангиограммы служили основой для построения 3D модели и предоперационного планирования на аппарате нейронавигации.

После выполнения операции всем пациентам выполняли КТ головного мозга для оценки состояния головного мозга.

Магнитно-резонансная томография и МР-ангиография интракраниальных артерий

МР-ангиография внутричерепных сосудов была выполнена у 10,5% пациентов, в большинстве своем на амбулаторном этапе перед поступлением в НИИ скорой помощи им. Н. В. Склифосовского и при больших и гигантских дистальных аневризмах в процессе стационарного обследования. Ввиду преимущественно маленького размера дистальных аневризм головного мозга, МРТ и МР-ангиография уступает по чувствительности КТ-ангиографии и прямой церебральной ангиографии. Для выявления ишемии, особенно после треппинга дистальной аневризмы, является предпочтительным методом диагностики.

Церебральная ангиография

Ангиографическое исследование выполняли посредством селективного контрастирования 2-х каротидных и 2-х вертебральных бассейнов. Ангиограммы оценивали в прямой, боковой и косой проекциях. По данным церебральной ангиографии определяли локализацию аневризмы и ее анатомические особенности. Церебральная ангиография проведена 57,5% пациентов методом пункции и катеризации бедренной артерии по методу Сельдингера. Эндоваскулярные исследования и хирургические вмешательства проводили в специализированной ангиографической операционной на аппаратах Siemens Artis Zee Германия.

Транскраниальная доплерография

ТКДГ была выполнена всем пациентам с разрывом дистальной аневризмы, у которых было акустическое окно и которые не оперированы в первые часы в связи с окклюзионным и гипертензионно-дислокационным синдромами. Наличие и выраженность ангиоспазма оценивали по величине систолической линейной скорости кровотока в СМА. Критериями ангиоспазма рассматривали повышение систолической ЛСК в СМА более 120 см\сек. Невыраженным считали ангиоспазм при повышении систолической ЛСК по СМА от 120 до 200 см\сек. Увеличение скорости более 200 см\сек относили к выраженному ангиоспазму.

Методика операции

Методику операции мы разделили на три основных этапа:

1. Хирургический доступ с или без использования нейронавигации.
2. Клипирование/треппинг аневризмы с или без применения реваскуляризации.
3. Проверка проходимости несущих аневризму сосудов и анастомозов.

Для хирургического доступа использовали систему нейронавигации BrainLab или Medtronic StealthStation S7.

В большинстве случаев удалось выполнить реконструктивное клипирование аневризмы, реже –треппинг аневризмы с или без дистальной реваскуляризации.

Проверка проходимости несущих аневризмы сосудов и созданных анастомозов осуществлялась 4-мя способами: методом пинцетов (тест Акланда), контактная микродоплерография, флоуметрия и интраоперационная ангиография с использованием индоцианинового зеленого.

Контактная микродоплерография проводилась на аппарате «MultiDop-P, DWL» (Германия) с использованием стерильного микродатчика 1-2мм с частотой 16 МГц.

Для флоуметрии использовали портативную модель "Transonic Systems, Inc." и сменные датчики 1,5; 2; 4мм. Проводили регистрацию объёмной скорости кровотока (мл/мин) в сосудах различного диаметра.

Интраоперационную ангиографию проводили с использованием нейрохирургического микроскопа «Zeiss» с интегрированной лампой ближнего инфракрасного излучения (800 нм), позволявшей визуализировать сосуды, контрастируемые с помощью индоцианина зеленого.

Оценка результатов хирургического лечения

Функциональные исходы после проведенного хирургического лечения оценивали по шкале исходов Глазго на момент выписки из стационара.

Статистический анализ полученных данных

Статистический анализ данных осуществляли на персональном компьютере под управлением операционной системы «MacOS Sierra» с использованием программы IBM SPSS Statistics v.24, USA. Использовали описательные (минимальное и максимальное значение признака и его медиана) и непараметрические методы статистики (медианный тест, коэффициент корреляции Спирмена, критерий Краскела-Уоллиса). В качестве индикатора достоверности использовали значение $p < 0,05$, который указывал на наличие различий по определенному признаку.

Результаты исследования. По нашим данным частота дистальных аневризм составила 4,5% от всех аневризм головного мозга. Мы проанализировали частоту встречаемости, так называемой «дистализации» в зависимости от мозговой артерии и выявили, что в вертебробазилярном бассейне дистальные аневризмы встречаются чаще, чем в каротидном бассейне (таблица 3).

Таблица 3 - Распределение локализации проксимальных и дистальных аневризм с января 2000 по декабрь 2019 года (хирургическая группа)

| Локализация аневризм | Общее кол-во аневризм | Проксимальные | Дистальные* |
|--------------------------------------------------------------|-----------------------|---------------|-------------|
| Передняя мозговая артерия | 1436 | 1353 (94,2%) | 83 (5,8%) |
| Средняя мозговая артерия | 886 | 849 (95,8%) | 37 (4,2%) |
| Задняя мозговая артерия (+ бифуркация базилярной артерии) | 60 | 44 (73,4%) | 16 (26,6%) |
| Задняя нижняя мозжечковая артерия | 47 | 33 (70,2%) | 14 (29,8%) |
| Всего | 2429 | 2279 | 150 |

* «редкие» аневризмы (n=3) не учтены.

В эту таблицу не включены аневризмы ВСА (n=954)

Клинические и анатомо-топографические особенности дистальных аневризм.

Учитывая специфику нашего института (скорая медицинская помощь), большинство пациентов (n=125, 81,7%) с дистальными аневризмами поступили с разрывом аневризмы, остальные – с псевдотуморозным или эмболическим типами течения, судорожным синдромом. Кроме этого, у 12 пациентов дистальные аневризмы выявлены случайно при обследовании по поводу другой патологии головного мозга (рисунок 3).

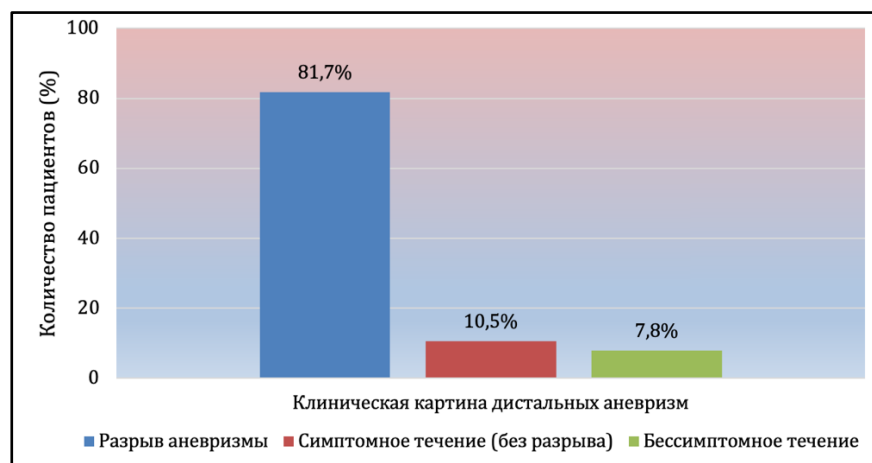


Рисунок 3- Клиническая картина пациентов с дистальными аневризмами при поступлении в стационар (n=153)

Оценку тяжести состояния пациента с разорвавшейся дистальной аневризмой проводили по модифицированной шкале WFNS (mWFNS). По нашему мнению, данная шкала имеет более точную интерпретацию тяжести состояния в сравнении со шкалами Hunt-Hess и WFNS. В нашей работе в 60,8% пациентов с разрывом поступали с тяжестью состояния mWFNS I и в 39,2% - mWFNS II-IV. Пациенты без разрыва аневризмы не имели угнетения сознания к моменту поступления в нейрохирургический стационар.

Основным методом диагностики дистальных аневризм в настоящее время является КТ-ангиография внутричерепных сосудов, которая позволяет рассчитать все анатомо-топографические особенности аневризмы, оценить возможность реконструктивного клипирования и необходимость выполнения реваскуляризации. Кроме этого, данное исследование позволяет выбрать оптимальную траекторию при использовании нейронавигации.

Проведена оценка интенсивности внутричерепного кровоизлияния при разрывах дистальных аневризм. Выраженность САК по шкале С.М. Fisher была следующей: I – 12%, II – 29,6%, III – 8%, IV – 50,4%. Внутримозговые гематомы сформировались в 39,2%, внутримозговое кровоизлияние в 27,2%. При сравнительном анализе внутричерепных кровоизлияний с проксимальными аневризмами обнаружено, что массивное САК (Fisher III) при проксимальных аневризмах возникает в 28,3%, что в 3,5 чаще дистальных. Как следствие этого, выраженный церебральный ангиоспазм в процессе лечения зарегистрирован в соотношении 27,3% к 8,8%. Количество ВМГ было больше при дистальных, а ВЖК – при проксимальных аневризмах. Выявление окклюзионной гидроцефалии, отека мозга и дислокации в группах с разными аневризмами были сопоставимы.

В работе изучены анатомо-топографические особенности дистальных аневризм, которые влияли на результаты хирургического лечения и выбор тактики лечения: локализация, форма и размер аневризмы, наличие атеросклеротической бляшки в зоне клипирования и наличие функционально важных стволовых артерий.

Учитывая наличие нескольких классификаций дистальных аневризм по локализации, мы использовали классификацию M. Lawton, которая, по нашему мнению, максимально близка к анатомическим классификациям сегментарного строения артерий [27]. Распределение дистальных аневризм по локализации было следующим: ПКА (n=83; 54,2%), СМА (n=37; 24,2%), ЗМА (n=16; 10,4%), ЗНМА (n=14; 9,2%) и более редкие (n=3; 2%). Чаще дистальные аневризмы располагались в А3, М2 и Р2 сегментах соответствующих артерий. Все дистальные аневризмы были разделены на мешотчатые (84,3%) и

фузиформные (15,7%). Фузиформное строение чаще имели дистальные аневризмы вертебробазиллярного бассейна и неразорвавшиеся аневризмы (рисунок 4).

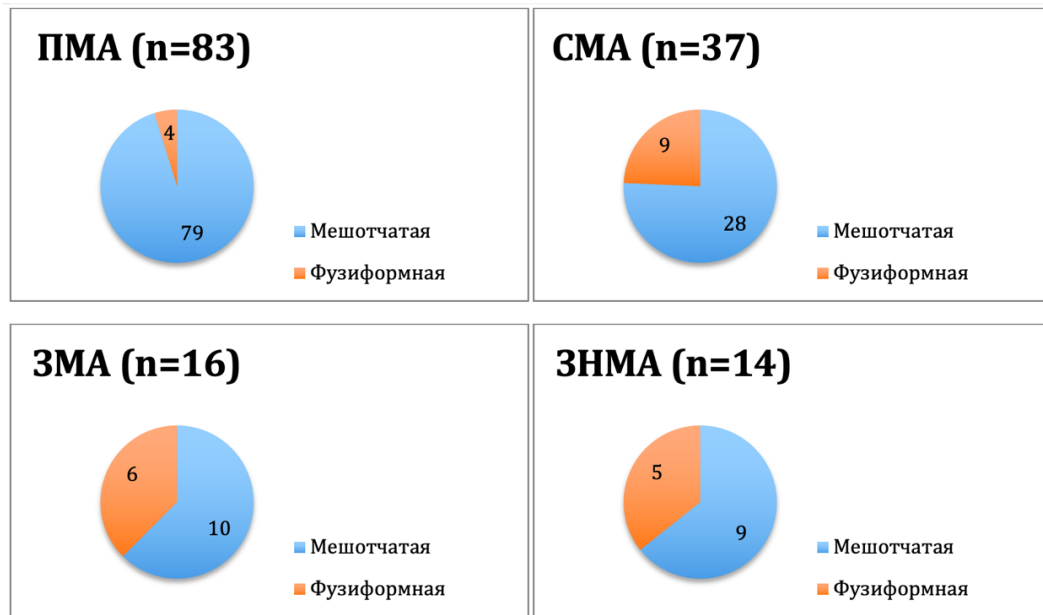


Рисунок 4- Соотношение дистальных мешотчатых и фузиформных аневризм для разных артерий (n=150)

При сравнительном анализе с проксимальными аневризмами выявлено значимое преобладание фузиформного строения при дистальных аневризмах (соотношение 2% к 15,7%). Дистальные аневризмы имели меньший размер (Me=5,3мм) в сравнении с проксимальными (Me=8,5мм). Учитывая частый маленький размер дистальных аневризм и небольшой диаметр несущих аневризму артерий, важным для реконструктивного клипирования посчитали значение ширины шейки. По нашим данным каждая 3-я (31,8%) дистальная аневризма имела широкую шейку, что в три раза чаще, чем при проксимальных аневризмах (10,9%). Наличие широкой шейки и фузиформное строение дистальной аневризмы являются отягощающими факторами выполнения реконструктивного клипирования.

Атеросклеротическая бляшка в области клипирования аневризмы выявлена у 25 (35%) пациентов, в половине наблюдений - в шейке аневризмы. При проксимальных аневризмах частота встречаемости бляшек была сопоставима (28,6%). Функционально важные стволовые ветви обнаружены у 29,4% пациентов с дистальными аневризмами ЗМА и ЗНМА.

Хирургическая техника. Целью хирургического лечения дистальных аневризм было выключение аневризмы из кровотока с сохранением просвета несущей аневризму артерии. Основными факторами, влияющими на это, были локализация аневризмы и ее анатомические особенности. Наша стратегия была выстроена с учетом рекомендуемых

алгоритмов хирургического лечения аневризм головного мозга и используемых нами в работе технических модальностей (нейронавигация, инструментальная проверка проходимости артерий и ревааскуляризация).

Основными методами хирургического лечения были: клипирование (74,5%), треппинг или иссечение (23,5%), окутывание (2%) аневризмы. Клипирование чаще удалось выполнить при аневризмах перикаллезной артерии, треппинг и окутывание - при аневризмах ЗМА (таблица 4).

Таблица 4 - Варианты хирургического лечения дистальных аневризм в зависимости от локализации

| Локализация аневризмы | Метод хирургического лечения | | | Всего аневризм |
|-----------------------|------------------------------|--------------------|------------|----------------|
| | Клипирование | Треппинг/иссечение | Окутывание | |
| ПМА | 76(91,6%) | 6(7,2%) | 1(1,2%) | 83 |
| СМА | 22(59,5%) | 15(40,5%) | 0(0%) | 37 |
| ЗМА | 3(18,8%) | 11(68,8%) | 2(12,4%) | 16 |
| ЗНМА | 11(78,8%) | 3(21,4%) | 0(0%) | 14 |
| Другие | 2(66,7%) | 1(33,3%) | 0(0%) | 3 |
| Всего | 114(74,5%) | 36(23,5%) | 3(2%) | 153(100%) |

Следует отметить, что треппинг или иссечение чаще выполняли при фузиформном (79,2%), чем при мешотчатом строении дистальной аневризмы (13,2%). При сравнении методов хирургического лечения клипирование чаще (97%) удалось выполнить при проксимальных аневризмах, чем при дистальных (74,5%).

Контроль проходимости артерий и ревааскуляризация. Контроль проходимости артерий после клипирования церебральных аневризм используется относительно давно и со временем изменяются только методики проведения исследования. Учитывая меньшую функциональную значимость артерий, несущих дистальные аневризмы, многие нейрохирурги пренебрегают данными методами. По нашим данным дистальные аневризмы головного мозга часто имеют маленький размер (77,5%), широкую шейку (31,8%) и фузиформное строение (15,7%), что диктует необходимость использования интраоперационных методик, позволяющих контролировать проходимость связанных с аневризмой сосудов.

В работе отчетливо прослеживается увеличение частоты данных исследований с 2000 по 2019 года (таблица 5) и это, вероятно, связано с пониманием хирургом важности данного исследования в хирургии дистальных аневризм головного мозга. Ранее эти методы

преимущественно использовались в хирургии крупных мозговых артерий и при выполнении анастомозов.

Таблица 5 - Использование методов контроля проходимости несущих аневризму артерий

| № | Метод контроля | Количество пациентов | Исследуемые группы | |
|---|--------------------------------------------------------|----------------------|--------------------|--------------------|
| | | | Группа сравнения-1 | Контрольная группа |
| 1 | Тест Акланда | 15 (24,6%) | 0 (0%) | 15 (32,6%) |
| 2 | Контактная микродоплерография | 13 (21,3%) | 8 (53,3%) | 5 (10,9%) |
| 3 | Флоуметрия | 19 (31,1%) | 4 (26,7%) | 15 (32,6%) |
| 4 | Интраоперационная ангиография с индоцианиновым зеленым | 14 (23%) | 3 (20%) | 11 (23,9%) |
| | Всего исследований | 61 (100%) | 15 (24,6%) | 46 (75,4%) |

Использование разных методов контроля проходимости, несущих аневризму артерий привело к тому, что в 11 (18,1%) наблюдениях выявлены нарушения разной степени выраженности. При этом после проверки в 10,3% выполнено изменение расположения клипса, в 3,1% - наложение анастомоза. В 4,7% коррекция не проводилась и выполнено иссечение или треппинг аневризмы. Чаще всего нарушения проходимости после клипирования выявляли при дистальных аневризмах ПКА (45,5%) и СМА (36,5%).

В нашей работе реваскуляризация при хирургии дистальных аневризм была выполнена в 9 (5,9%) наблюдениях, при этом только в бассейне СМА и ПМА. В 8 наблюдениях мы выполнили прямую реваскуляризацию, в 1 - непрямую в виде энцефалодуромиосинангиоза. Экстраинтракраниальные и интраинтракраниальные анастомозы выполнены в равном соотношении (рисунок 5).

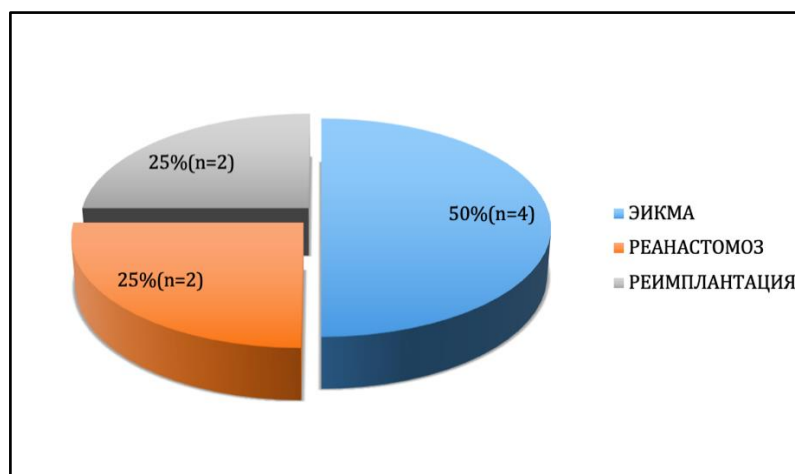


Рисунок 5 - Виды прямых реваскуляризирующих операций при

При проксимальных аневризмах в нашем институте реваскуляризация была выполнена только в 2,9%, что в сравнении с дистальными указывает на меньшую потребность в подобных операциях.

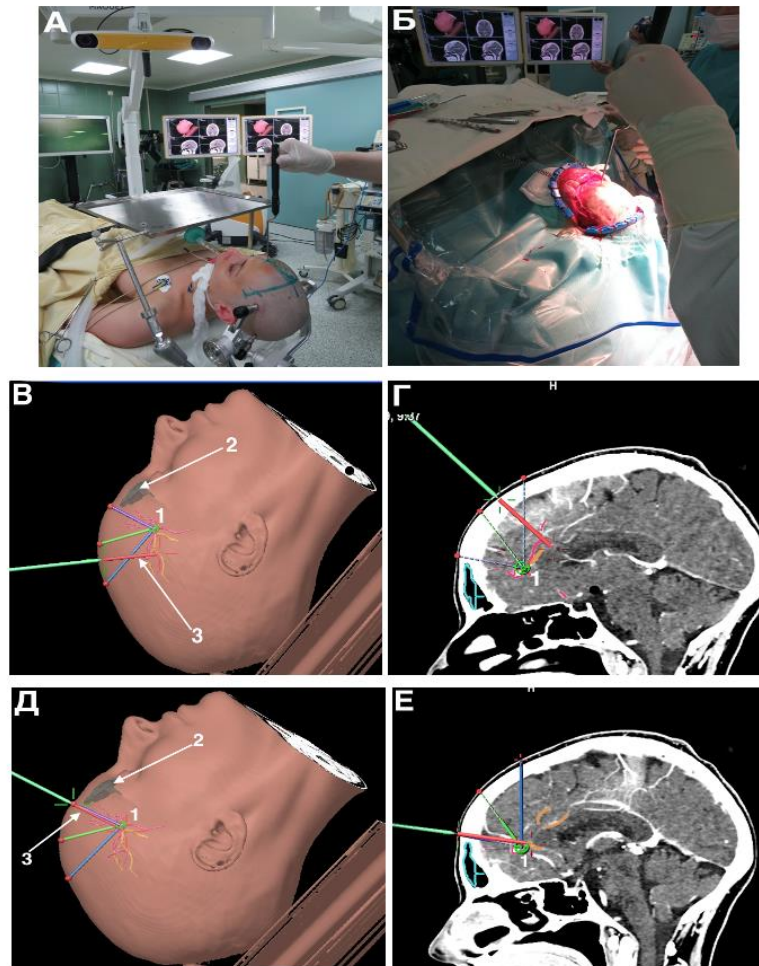
Нейронавигация. С 2017 года мы активно стали внедрять использование нейронавигации в сосудистую нейрохиргию, в том числе и в хирургию дистальных аневризм мозга. Использование нейронавигации в хирургии аневризм позволяет сделать вмешательство менее травматичным и уменьшить количество интра- и послеоперационных осложнений, что приводит к уменьшению инвалидизации и смертности пациентов. Кроме этого, нейронавигация дополнительно придает уверенность нейрохирургу в процессе хирургии. Использование нейронавигации помогает сформировать пространственное мышление нейрохирурга в отношении сосудистой анатомии мозга, что особенно важно для молодых специалистов.

Мы применили нейронавигацию в 42 операциях по поводу дистальных аневризм головного мозга. Наиболее широко мы использовали нейронавигацию в хирургии аневризм перикаллезной артерии. Нам удалось снизить число осложнений, связанных со вскрытием лобной пазухи (таблица 6) с 12,9% до 4,8% и оптимизировать траекторию уменьшив расстояние в среднем на 15мм.

Таблица 6– Осложнения, связанные со вскрытием лобной пазухи в хирургии аневризм ПКА

| № | Вид осложнения | Операции до 2017 года Без навигации (n=62) Группа сравнения - 1 | Операции после 2017 года С навигацией (n=21) Контрольная группа |
|---|-----------------------------------------|------------------------------------------------------------------------------|------------------------------------------------------------------------------|
| 1 | Назальная ликворея без менингита | 4 (6,5%) | 0 |
| 2 | Менингит на фоне назальной ликворреи | 1(1,6%) | 0 |
| 3 | Абсцесс | 1(1,6%) | 0 |
| 4 | Эмпиема | 2(3,2%) | 1(4,8%) |
| | Всего | 8 (12,9%) | 1(4,8%) |

Также, благодаря пониманию четкой траектории до аневризмы, необходимый размер трепанационного окна стал меньше, что привело к снижению травматичности хирургической операции (рисунок 6).



А - предоперационная разметка, Б - интраоперационная нейронавигация, В, Г - неправильная траектория хирургического доступа, Д, Е - правильная траектория хирургического доступа. 1 - аневризма А3-сегмента ПКА, 2- лобная пазуха, 3 - траектория доступа.

Рисунок 6 - Нейронавигация в хирургии аневризмы ПКА

Второй по частоте применения нейронавигации стала хирургия дистальных аневризм СМА. Несмотря на, казалось бы, понятную анатомию латеральной щели, мы продемонстрировали преимущества использования нейронавигации. К примеру, использование нейронавигации позволяет хирургу выполнить ограниченную диссекцию латеральной щели, тем самым уменьшая хирургическую агрессию. Особенно это важно при аневризме М3, М4-сегмента СМА. Протяженность диссекции латеральной щели в нашей работе колебалась от 1,6 до 3,4см (Me=2,1см), при необходимости реваскуляризации - от 2,2 до 4,4 см (Me=3,1см). В последующем использование нейронавигации также может привести к уменьшению размеров костного лоскута и снижению травматизации височной мышцы.

Также нейронавигация помогла найти и выключить из кровотока дистальные аневризмы ЗМА. Все три операции выполнены из линейного разреза длиной не более 7см.

Результаты хирургического лечения. В первую очередь мы оценили результаты хирургического лечения более многочисленной группы (125 пациентов) – пациентов с

разорвавшимися дистальными аневризмами: хорошие исходы лечения (ШИГ 4-5) получены в 72,8%, удовлетворительные (ШИГ 3) – в 9,6%, плохие (ШИГ 1-2) – в 17,6% (таблица 7).

Таблица 7 - Результаты хирургического лечения разорвавшихся дистальных аневризм (n=125)

| Локализация аневризм | Исходы хирургического лечения (%) | | | | |
|----------------------|-----------------------------------|------|-------|-------|-------|
| | ШИГ1 | ШИГ2 | ШИГ3 | ШИГ4 | ШИГ5 |
| ПМА(n=76) | 17,1% | 1,3% | 6,6% | 17,1% | 57,9% |
| СМА(n=25) | 8% | 4% | 24% | 4% | 60% |
| ЗМА(n=9) | 22,2% | 0% | 11,2% | 44,4% | 22,2% |
| ЗНМА(n=12) | 16,7% | 0% | 0% | 0% | 83,3% |
| *Другие(n=3) | 33,3% | 0% | 0% | 33,3% | 33,4% |

*аневризма ВМА, ПНМА, лентикюлостриарной артерии

Неразорвавшиеся дистальные аневризмы выявлены и прооперированы нами у 28 пациентов: хорошие исходы лечения (ШИГ 4-5) получены в 89,3%, удовлетворительные (ШИГ 3) – в 7,1%, плохие (ШИГ 1-2) – в 3,6% (таблица 8).

Таблица 8 - Результаты хирургического лечения неразорвавшихся дистальных аневризм (n=28)

| Локализация аневризм | Исходы хирургического лечения (%) | | | | |
|----------------------|-----------------------------------|------|-------|-------|-------|
| | ШИГ1 | ШИГ2 | ШИГ3 | ШИГ4 | ШИГ5 |
| ПМА(n=7) | 14,3% | 0% | 0% | 0% | 85,7% |
| СМА(n=12) | 0% | 0% | 0% | 0% | 100% |
| ЗМА(n=7) | 0% | 0% | 28,6% | 42,8% | 28,6% |
| ЗНМА(n=2) | 0% | 0% | 0% | 0% | 100% |

Проведен подробный анализ хирургического лечения пациентов с наиболее частыми локализациями дистальных аневризм головного мозга. Среди дистальных аневризм головного мозга худшие результаты лечения получены при аневризмах ЗМА и ПКА, лучшие – при аневризмах СМА и ЗНМА.

Мы проанализировали и систематизировали причины летальных исходов у пациентов с дистальными аневризмами головного мозга, оперированных у нас в институте. Наиболее частой (61,9%) причиной летального исхода была дислокация головного мозга, произошедшая по разным причинам (таблица 9).

Таблица 9 - Причины летальных исходов у пациентов с дистальными аневризмами головного мозга

| Причина летального исхода | Локализация дистальной аневризмы | | | | | Всего пациентов (n) |
|--------------------------------------------------------|----------------------------------|-----|-----|------|-----|---------------------|
| | ПКА | СМА | ЗМА | ЗНМА | ВМА | |
| <u>Дислокация головного мозга (61,9%)</u> | 8 | 1 | 2 | 1 | 1 | 13 |
| А. Первичное массивное кровоизлияние | | 1 | | | | 1 |
| Б. Окклюзионная гидроцефалия | | | | 1 | | 1 |
| В. Декомпенсированный ангиоспазм и ишемия | 7 | | 1 | | 1 | 9 |
| Г. Ишемия в бассейне артерии после треппинга аневризмы | 1 | | 1 | | | 2 |
| <u>Гнойно-септические осложнения (33,3%)</u> | 5 | 1 | | 1 | | 7 |
| А. Внечерепные | 3 | 1 | | | | 4 |
| Б. Внутричерепные | 2 | | | 1 | | 3 |
| <u>Тромбэмболия легочных артерий (4,8%)</u> | 1 | | | | | 1 |
| ВСЕГО | 14 | 2 | 2 | 2 | 1 | 21 |

Проведен сравнительный анализ результатов хирургического лечения пациентов с дистальными аневризмами и аневризмами «типичной» проксимальной локализации. Исходы хирургического лечения пациентов с неразорвавшимися аневризмами были незначительно хуже при проксимальных аневризмах (таблица 10).

Таблица 10 - Результаты хирургического лечения пациентов с неразорвавшимися дистальными и проксимальными аневризмами

| Локализация аневризмы | Шкала исходов Глазго | | | | |
|-----------------------------------------------------------------------------|----------------------|-------|-------|-------|-------|
| | ШИГ 1 | ШИГ 2 | ШИГ 3 | ШИГ 4 | ШИГ 5 |
| Дистальная (n=28) Группа сравнения 1 Контрольная группа | 3,6% | 0% | 7,1% | 10,7% | 78,6% |
| Проксимальная (n=81) Группа сравнения - 2 | 5,5% | 2,4% | 11,1% | 9,6% | 71,4% |

Критерий Краскела-Уоллиса, $p=0,03$

При анализе результатов хирургического лечения пациентов с разорвавшимися аневризмами выявлена значимая разница (таблица 11). Худшие результаты лечения при

проксимальных аневризмах были связаны с более частым развитием массивного САК (28,5% против 8%) и развитием выраженного церебрального ангиоспазма (27,3% против 9,2%).

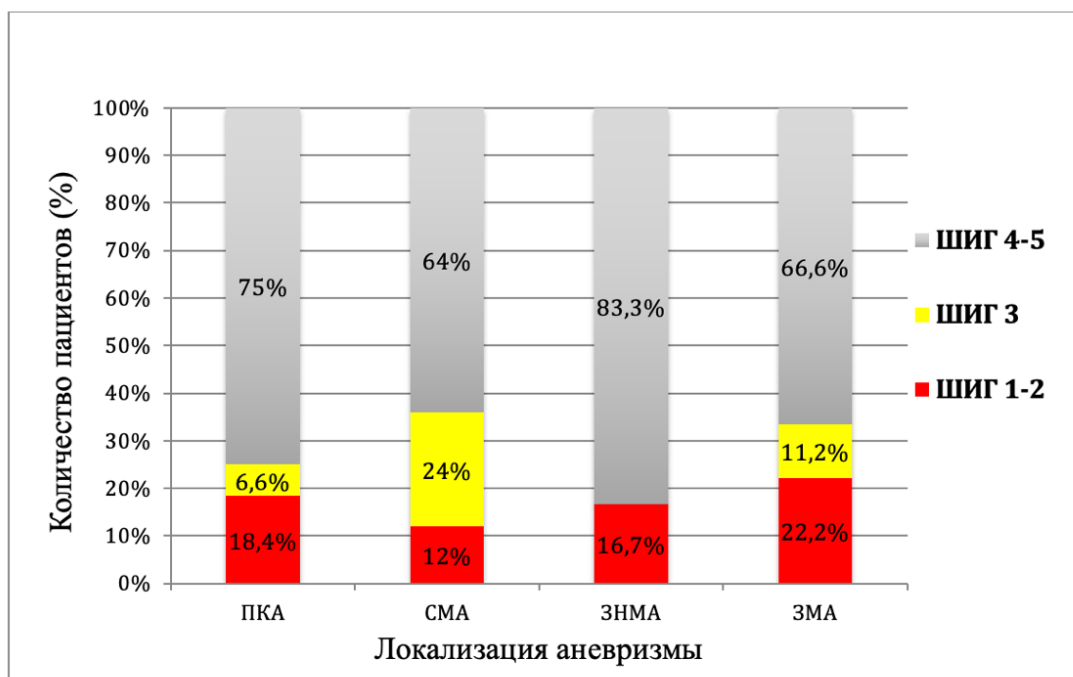
Таблица 11 - Результаты хирургического лечения пациентов с разорвавшимися дистальными и проксимальными аневризмами

| Локализация аневризмы | Шкала исходов Глазго | | | | |
|------------------------------------------------------------------------------|----------------------|-------|-------|-------|-------|
| | ШИГ 1 | ШИГ 2 | ШИГ 3 | ШИГ 4 | ШИГ 5 |
| Дистальная (n=125) Группа сравнения 1 Контрольная группа | 16% | 1,6% | 9,6% | 15,2% | 57,6% |
| Проксимальная (n=219) Группа сравнения - 2 | 27,6% | 1,8% | 10,1% | 10,1% | 50,4% |

Критерий Краскела-Уоллиса, $p=0,004$

При анализе и сравнении причин летальных исходов между данными группами пациентов выявлено, что основной причиной летальных исходов у пациентов с разорвавшимися аневризмами была дислокация головного мозга на фоне декомпенсированного церебрального ангиоспазма. При этом у 7 из 9 пациентов с декомпенсированным ангиоспазмом аневризма располагалась в области перикаллезной артерии. При этом среди проксимальных аневризм декомпенсация ангиоспазма чаще встречалась при разрывах аневризм ПСА. Пациенты с неразорвавшимися аневризмами чаще (76%) умирали от внемозговых причин (инфаркт миокарда, ТЭЛА, острая почечная недостаточность и др.). Внутри- и внечерепные гнойно-септические, которые привели к летальному исходу встречались в обеих группах в равной степени.

Факторы риск неблагоприятного исхода хирургического лечения. Пациенты с дистальными аневризмами, также как и пациенты с проксимальными имеют схожие факторы риска неблагоприятного исхода. К ним относят: наличие разрыва аневризмы, тяжесть состояния пациента перед операцией (по шкале mWFNS), выраженность кровоизлияния (по шкале С.М.Fisher), наличие ВМГ, ВЖК, дислокации и окклюзионной гидроцефалии, наличие и выраженность церебрального ангиоспазма, пожилой возраст пациента, локализация, размер и форма аневризмы. Однако, статистически значимыми факторами, влияющими на исход хирургического лечения пациентов с разорвавшимися дистальными аневризмами, были 3 фактора: локализация аневризмы (рисунок 7), тяжесть состояния при поступлении по шкале mWFNS (таблица 12) и наличие выраженного церебрального ангиоспазма (таблица 13) в периоперационном периоде.



Критерий достоверности Спирмена, $p=0,005$. $n=125$

Рисунок 7- Зависимость результатов хирургического лечения пациентов с разорвавшимися дистальными аневризмами от локализации

Таблица 12 - Зависимость результатов хирургического лечения от тяжести состояния пациента по шкале mWFNS

| Тяжесть состояния mWFNS | Исход хирургического лечения (%) | | | | |
|----------------------------|----------------------------------|-------|-------|-------|-------|
| | ШИГ 1 | ШИГ 2 | ШИГ 3 | ШИГ 4 | ШИГ 5 |
| 1 (n=80) | 8,6% | 1,3% | 3,8% | 16,3% | 70% |
| 2 (n=24) | 4,2% | 4,2% | 12,5% | 20,8% | 58,3% |
| 3 (n=15) | 46,6% | 0% | 40% | 6,7% | 6,7% |
| 4 (n=6) | 83,3% | 0% | 0% | 0% | 16,7% |

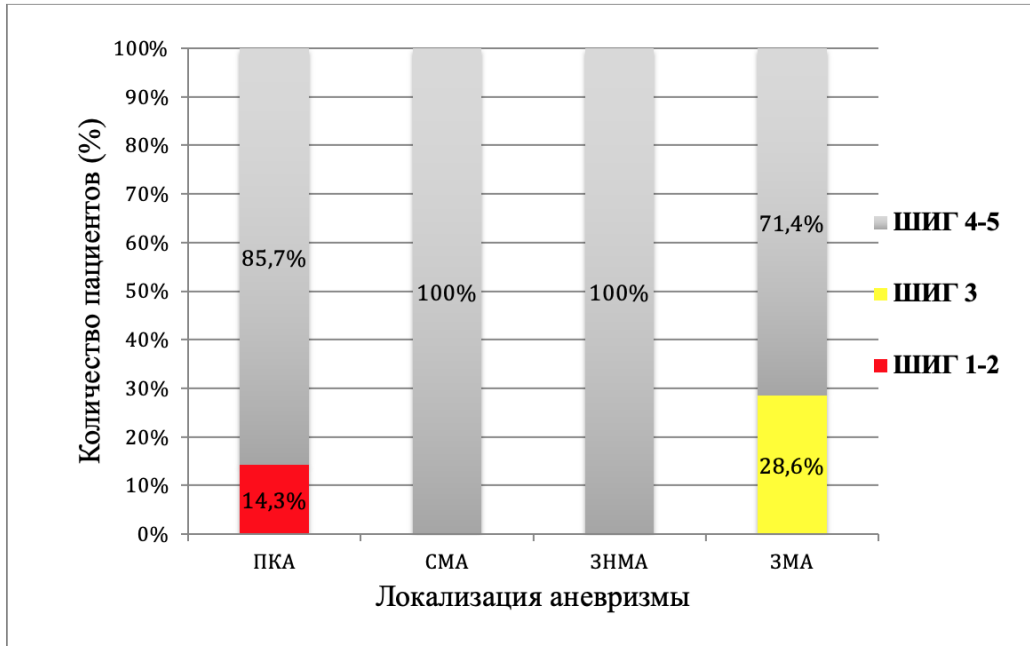
Критерий достоверности Краскела-Уоллиса, $p=0,002$. $n=125$

Таблица 13 - Зависимость результатов хирургического лечения пациентов с разорвавшимися дистальными аневризмами от наличия выраженного ангиоспазма в периоперационном периоде

| Выраженный ангиоспазм | Шкала исходов Глазго | | | | | Всего пациентов (n) |
|-----------------------|----------------------|---------|----------|-----------|-----------|---------------------|
| | 1 | 2 | 3 | 4 | 5 | |
| Есть | 4(36,5%) | 1(9%) | 5(45,5%) | 0(0%) | 1(9%) | 11 |
| Нет | 16(14%) | 1(0,9%) | 7(6,1%) | 19(16,7%) | 71(62,3%) | 114 |

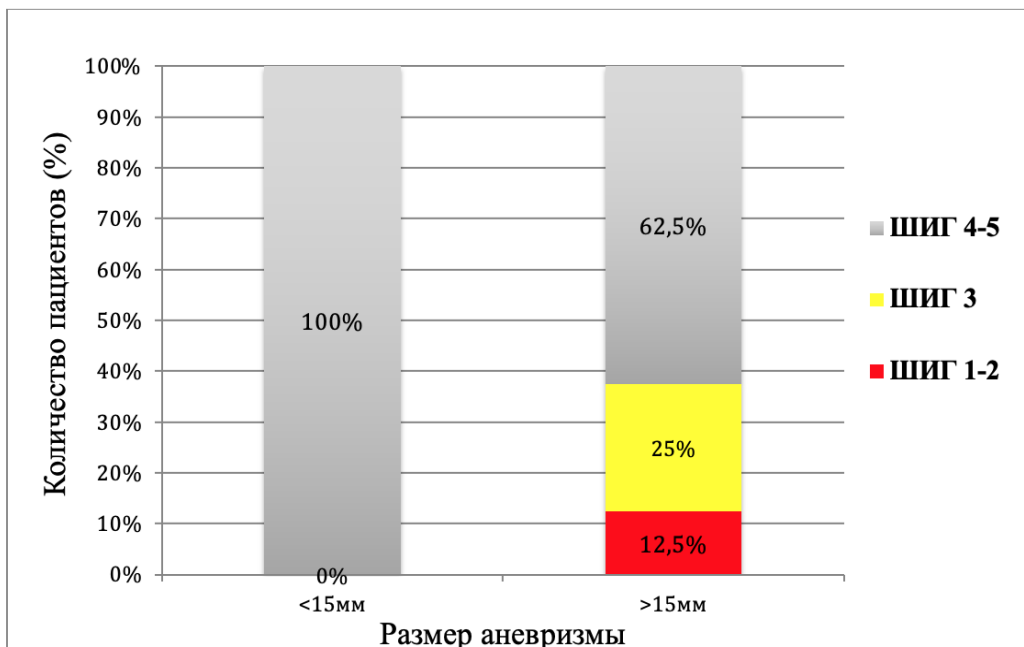
Критерий достоверности Краскела-Уоллиса, $p=0,04$. $n=125$

Пациенты с неразорвавшимися дистальными (таблица 10) аневризмами имели 2 фактора неблагоприятного исхода хирургического лечения: локализация аневризмы (рисунок 8) и ее размер (рисунок 9).



Критерий достоверности Спирмена, $p=0,025$. $n=28$

Рисунок 8 - Зависимость результатов хирургического лечения пациентов с неразорвавшимися дистальными аневризмами от локализации



Критерий достоверности Спирмена, $p=0,03$. $n=28$

Рисунок 9 - Зависимость результатов хирургического лечения дистальных неразорвавшихся аневризм от размера аневризмы

Мы проанализировали результаты хирургического лечения в зависимости от использования во время операции нейронавигации, контроля проходимости несущих аневризму артерий и применения реваскуляризации при деструктивных методах клипирования (таблица 14).

Таблица 14 - Зависимость результатов хирургического лечения дистальных аневризм от использования нейронавигации, контроля проходимости несущих аневризму артерий и применения реваскуляризации

| Методики | Шкала исходов Глазго (%) | | | | |
|-------------------------------------------------------------|--------------------------|------|-------|-------|-------|
| | 1 | 2 | 3 | 4 | 5 |
| Нейронавигация (*p=0,076) | | | | | |
| Да (n=39) | 5,1% | 0% | 5,1% | 10,3% | 79,5% |
| Нет (n=114) | 16,7% | 1,8% | 10,5% | 15,7% | 55,3% |
| Контроль проходимости артерий (*p=0,41) | | | | | |
| Да (n=61) | 11,5% | 1,6% | 4,9% | 11,5% | 70,5% |
| Нет (n=92) | 15,2% | 1,1% | 12% | 16,3% | 55,4% |
| Реваскуляризация после треппинга аневризмы (*p=0,92) | | | | | |
| Да (n=8) | 12,5% | 0% | 0% | 0% | 87,5% |
| Нет (n=28) | 14,3% | 0% | 17,9% | 28,5% | 39,3% |

* - Критерий Краскела-Уоллиса

Несмотря на то, что статистически значимой разницы не получено, ввиду малочисленности и гетерогенности групп, общая тенденция на улучшение результатов хирургического лечения выявлена. Так, пациенты, оперированные до 2017 года (n=86), имели худшие результаты лечения, чем пациенты, оперированные после с использованием методов контроля проходимости артерий, нейронавигации и реваскуляризирующих методов (n=39). К примеру, летальность снизилась на 4,6%, а количество хороших исходов (ШИГ4-5) увеличилось на 13,4%. Частота использования нейронавигации увеличилась на 70,6%, контроль проходимости артерий на 50,8%, реваскуляризирующих операций на 14%. Таким образом, отказ от использования данных методик является своеобразным фактором риска, ухудшающим результаты хирургического лечения.

Эндоваскулярное лечение дистальных аневризм. Эндоваскулярное лечение дистальных аневризм головного мозга является перспективным направлением современной нейрохирургии. Дистальное расположение и анатомические особенности аневризм до недавнего времени не позволяли использовать эндоваскулярные методы в полной мере. Главными сложностями при эндоваскулярной эмболизации дистальных аневризм были и

остаются усложненная навигация и стабилизация микрокатетера в полости аневризмы, а также использование ассистирующих методик. Однако, с появлением поток-перенаправляющих стентов данная проблемы практически нивелирована. Мы проанализировали возможности данной методики и оценили результаты эндоваскулярного лечения 45 пациентов с дистальными аневризмами головного мозга. Чаще (75,6%) данные методы были использована при дистальных аневризмах ПКА и ЗМА, реже при аневризмах СМА и мозжечковых артерий. Наиболее частыми методиками эмболизации были – эмболизация аневризмы микроспиралями со стент-ассистенцией и установка поток-перенаправляющего стента (таблица 15).

Таблица 15 - Методики эндоваскулярного выключения дистальных аневризм из кровотока

| № | Методика | Кол-во пациентов |
|---|---------------------------------------------------|------------------|
| 1 | Эмболизация микроспиралями | 9 (20%) |
| 2 | Эмболизация микроспиралями со стент-ассистенцией | 17 (37,8%) |
| 3 | Установка поток-перенаправляющего стента | 13 (28,9%) |
| 4 | Окклюзия несущей аневризму артерии микроспиралями | 6 (13,3%) |

Как правило, установку поток-перенаправляющего стента и эмболизацию микроспиралями со стент-ассистенцией использовали при неразорвавшихся дистальных аневризмах. При разорвавшихся аневризмах все зависело от локализации и технической доступности аневризмы для внутрисосудистых устройств. Всегда старались сохранить несущую артерию и выполнить максимально эффективную эмболизацию (по классификации Raymond-Roy I и II класс) и чаще это удавалось выполнить микроспиралями с использованием съемного ассистирующего устройства. При эмболизации по Raymond-Roy II в остром периоде, через 3-7 месяцев во время повторной госпитализации у 5 из 6 пациентов эмболизация дополнена или микроспиралями со стентом или установкой поток-перенаправляющего стента. При невозможности выполнить реконструктивную эмболизацию дистальной аневризмы в остром периоде или при технических трудностях выполнено закрытие несущей аневризму артерии микроспиралями.

Таким образом, существующие методики эмболизации доступны не только для типичных проксимальных аневризм, но и дистальных аневризм.

При этом следует отметить, что у 7 (15,6%) из 45 пациентов операция закончилась окклюзией, несущей аневризму артерии. Из них в 3-х (6,7%) случаях это была запланированная окклюзия, а в 4-х (8,9%) как осложнение эмболизации. Из 4-х пациентов с незапланированной окклюзией в послеоперационном периоде у 3-х выявлена ишемия, которая привела к ухудшению исходов лечения (ШИГ 4 – все три пациента). Эмболизация

дистальных аневризм мозжечковых артерий является фактором риска окклюзии артерии (по нашим данным частота незапланированных окклюзий составила 25%).

Хорошие результаты лечения (ШИГ 4-5) получены в 97,8%. Хорошие результаты лечения связаны с меньшим, в сравнении с группой открытой хирургии, количеством пациентов с разорвавшимися аневризмами, пролеченных в федеральных центрах нейрохирургии.

Алгоритм хирургического лечения

Подход к хирургическому лечению дистальных аневризм отличается от алгоритма при проксимальных аневризмах ввиду их расположения и меньшей зоны кровоснабжения мозга, несущей аневризму артерии. Некоторые дистальные аневризмы, расположенные далее вторых сегментов соответствующих артерий, могут быть выключены из кровотока вместе с несущей артерией и при этом не сопровождаться послеоперационным неврологическим дефицитом.

Учитывая совершенствование методов открытой сосудистой нейрохирургии и развитие эндоваскулярной нейрохирургии, в настоящее время мы можем выбрать пациенту максимально эффективный и безопасный метод лечения дистальной аневризмы с учетом факторов риска неблагоприятного исхода открытой хирургии.

В настоящее время любая дистальная аневризма доступна для открытой хирургии и большинство из них - для эндоваскулярной. Учитывая анатомо-топографические особенности дистальных аневризм, каждый из этих методов имеет свои преимущества и недостатки.

В своей работе мы преимущественно использовали открытые хирургические методы лечения пациентов с дистальными аневризмами. Проанализировав все данные, мы выявили определенные факторы риска неблагоприятного исхода хирургического лечения и предположили, что в определенных ситуациях возможно использование альтернативного эндоваскулярного метода лечения.

Определяющим фактором построения алгоритма хирургического лечения пациентов с дистальными аневризмами является фактор разрыва аневризмы. Это связано с тем, что в результате разрыва аневризмы может сформироваться внутримозговая гематома, которая приводит к жизнеугрожающей дислокации головного мозга и в таком случае только открытая операция может спасти жизнь пациенту. При формировании внутримозговой гематомы или внутрижелудочкового кровоизлияния, не приводящих к жизнеугрожающей дислокации, определяющим фактором метода лечения является локализация дистальной аневризмы. Кроме этого, на выбор алгоритма хирургического лечения влияет тяжесть состояния пациента и техническая возможность выполнения реконструктивного клипирования аневризмы. Учитывая эти факторы, мы предложили следующий алгоритм

хирургического лечения разорвавшихся дистальных аневризм головного мозга (рисунок 10).

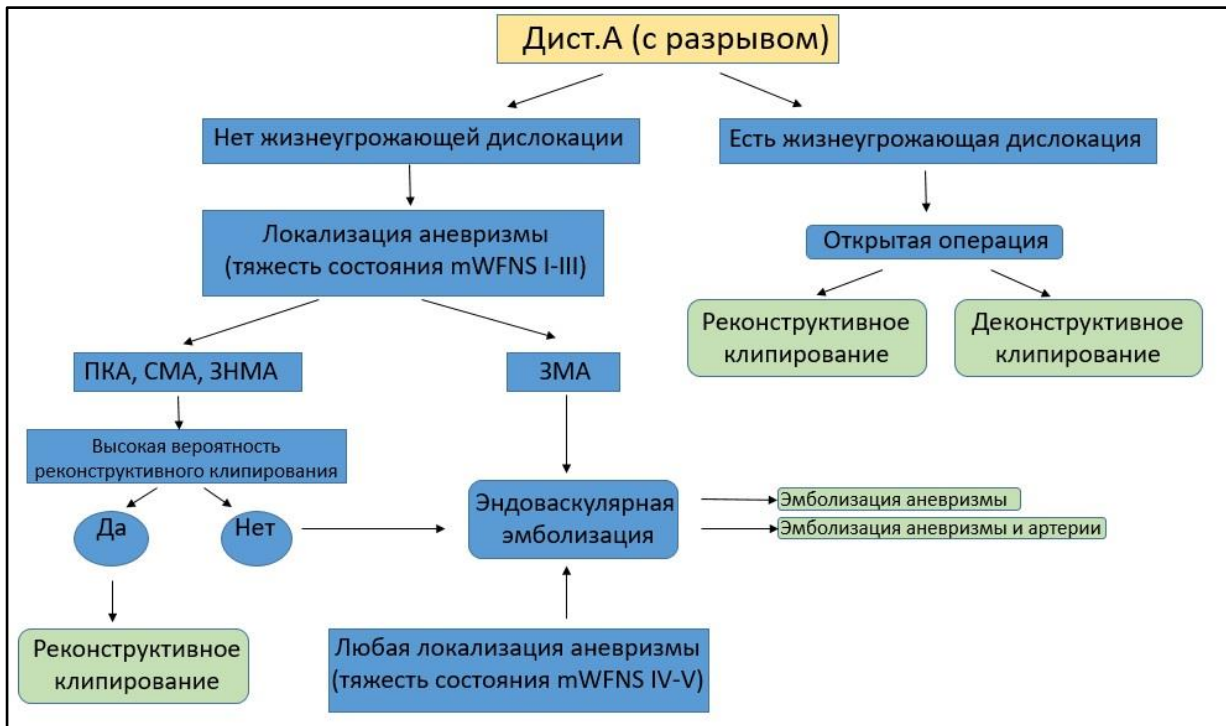


Рисунок 10 - Алгоритм хирургического лечения пациентов с разорвавшимися дистальными аневризмами

Из алгоритма видно, что большая часть дистальных аневризм может быть выключена из кровотока путем клипирования. По нашим данным дистальные аневризмы ЗМА с разрывом имели худшие результаты открытого хирургического лечения и поэтому мы предлагаем использовать для них альтернативные методы лечения. Кроме этого, для пациентов в крайне тяжелом состоянии (по шкале mWFNS IV-V) с разорвавшейся дистальной аневризмой любой локализации эндоваскулярная эмболизация может быть единственным шансом выжить. Даже если выполняется эмболизация аневризмы вместе с несущей ее артерией (РАО «parent artery occlusion»).

Алгоритм хирургического лечения пациентов с неразорвавшимися дистальными аневризмами носит плановый характер и ориентирован на максимально безопасное выключение аневризмы из кровотока с сохранением просвета несущей аневризму артерии. У данной категории пациентов исключены последствия внутричерепных кровоизлияний и все осложнения чаще связаны с техническими хирургическими нюансами. Определяющими факторами алгоритма хирургического лечения являются локализация аневризмы и размер аневризмы (рисунок 11).

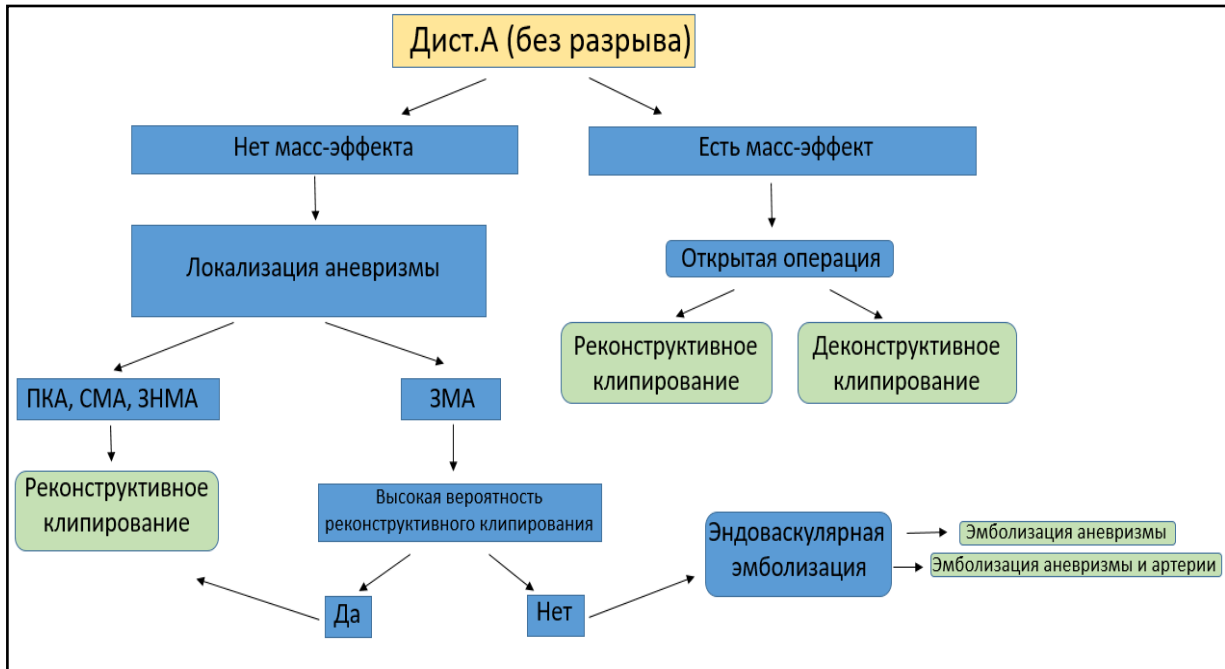


Рисунок 11 - Алгоритм хирургического лечения пациентов с неразорвавшимися дистальными аневризмами

При наличии масс-эффекта методом выбора должна становиться открытая хирургия, потому что эндоваскулярное лечение не приводит к его регрессу. При отсутствии такового при аневризмах ЗМА методов выбора должна быть эндоваскулярная хирургия. Кроме этого, при дистальных аневризмах ПКА, СМА, ЗНМА и высоком риске открытой хирургии предпочтение лучше отдавать эндоваскулярной эмболизации, даже при условии выполнения окклюзии несущей артерии.

В обоих алгоритмах присутствует такое понятие как «высокая вероятность реконструктивного клипирования». Этот показатель конечно же зависит от опыта оперирующего хирурга и технической оснащенности операционной. Когда хирург имеет оборудование для контроля проходимости артерий, нейронавигацию, владеет реваккуляризирующими методами и т.д., данный показатель может увеличиваться. С другой стороны, при большом опыте эндоваскулярной хирургии в медицинском центре и хорошей оснащенности, понятие «высокая вероятность реконструктивной эмболизации» может смещаться в данном направлении.

Учитывая анатомо-топографические особенности строения дистальных аневризм, частота использования методов контроля проходимости артерий после клипирования и реваккуляризирующих методов должна увеличиваться и расширяться в своих методиках.

Открытая сосудистая нейрохирургия развивается в сторону малоинвазивной хирургии и это одно из конкурирующих факторов перед эндоваскулярной хирургией, особенно, при большей радикальности клипирования. Поэтому использование нейронавигации в сосудистой нейрохирургии в последние годы набирает популярность.

При этом следует отметить, что, чем дистальнее находится аневризма, тем полезнее будет использование нейронавигации. И как мы показали ранее, использование всех современных интраоперационных методик, улучшает результаты лечения пациентов с дистальными аневризмами головного мозга.

ВЫВОДЫ

1. Дистальные аневризмы головного мозга встречаются в 4,5% среди всех аневризм головного мозга. Наиболее часто дистальные аневризмы располагаются в бассейнах ПКА (54,2%) и СМА (24,2%). Дистальные аневризмы в сравнении с типичными проксимальными аневризмами чаще имеют фузиформное строение (15,7%), меньший размер ($Me=5,3$ мм) и широкую шейку (31,8%).

2. Основными методами хирургического лечения дистальных аневризм являются: клипирование (74,5%), треппинг или иссечение (23,5%), окутывание (2%). Клипирование чаще (91,6%) выполняют при аневризмах ПКА, треппинг (68,8%) – при аневризмах ЗМА. Треппинг или иссечение чаще используют при фузиформном (79,2%), чем при мешотчатом строении дистальной аневризмы (13,2%). При сравнении методов хирургического лечения, клипирование чаще (97%) удалось выполнить при проксимальных аневризмах, чем при дистальных (74,5%).

3. Нейронавигация в лечении пациентов с дистальными аневризмами головного мозга позволяет проводить хирургические вмешательства менее травматично, с меньшим количеством осложнений и лучшими результатами. Использование нейронавигации в хирургии ПКА позволило снизить число осложнений, связанных со вскрытием лобной пазухи с 12,9% до 4,8% и оптимизировать траекторию хирургического доступа с уменьшением расстояния до аневризмы в среднем на 15мм; в хирургии аневризм СМА уменьшить протяженность диссекции латеральной щели мозга.

4. Инструментальная оценка проходимости артерий после клипирования дистальных аневризм головного мозга рекомендуется во всех случаях. Нарушение проходимости несущих дистальную аневризму артерий выявлено в 18,1% наблюдений, коррекция проведена в 13,4%.

5. Необходимость реваскуляризирующих методик в хирургии дистальных аневризм головного мозга составила 5,9%. Подобные операции проведены только в бассейнах СМА и ПМА. Перспективным направлением является развитие подобных операций в бассейнах ЗМА и ЗНМА и увеличение количества подобных операций до 15%.

6. Результаты хирургического лечения пациентов с дистальными аневризмами головного мозга лучше, чем у пациентов с проксимальными аневризмами. Пациенты с разорвавшимися дистальными аневризмами имели хорошие результаты (ШИГ 4-5) – в

72,8%, удовлетворительные (ШИГ 3) – в 9,6%, плохие (ШИГ 1-2) – в 17,6%. Пациенты с неразорвавшимися дистальными аневризмами – хорошие в 89,3%, удовлетворительные - в 7,1%, плохие – в 3,6%. Среди дистальных аневризм худшие результаты лечения получены при аневризмах ЗМА и ПКА, лучшие – при аневризмах СМА и ЗНМА.

7. Статистически значимыми факторами неблагоприятного исхода хирургического лечения разорвавшихся дистальных аневризм являются 3 фактора: локализация аневризмы ($p=0,005$), тяжесть состояния по mWFNS ($p=0,002$) и наличие выраженного церебрального ангиоспазма в периоперационном периоде ($p=0,04$); для пациентов с неразорвавшимися дистальными аневризмами 2 фактора: локализация аневризмы ($p=0,025$) и ее размер ($p=0,03$).

8. Эндоваскулярное выключение дистальных аневризм головного мозга является эффективным способом лечения и позволило получить хорошие (ШИГ 4-5) результаты в 97,8% наблюдений. Эндоваскулярное лечение является методом выбора в лечении пациентов с дистальными аневризмами ЗМА.

9. Созданный с учетом факторов риска неблагоприятного исхода алгоритм хирургического лечения дистальных аневризм позволит улучшить результаты лечения. Определяющими факторами алгоритма хирургического лечения при разорвавшихся аневризмах являются тяжесть состояния пациента, наличие жизнеугрожающей дислокации и локализация аневризмы, а при неразорвавшихся аневризмах - наличие масс-эффекта и локализация аневризмы.

ПРАКТИЧЕСКИЕ РЕКОМЕНДАЦИИ

1. Все дистальные аневризмы головного мозга должны быть выключены из кровотока независимо от их клинического течения. Учитывая дистальное расположение аневризм, маленький диаметр и толщину стенок дистальных артерий, даже маленькие аневризмы подвержены риску разрыва.

2. Показания к операции необходимо рассматривать с учетом анатомо-топографических особенностей определенной аневризмы и опыта, имеющегося в медицинском центре. В определенных ситуациях (тяжелое состояние пациента, отягощенный соматический статус, локализация аневризмы в области ЗМА и др.) альтернативным методом может быть эндоваскулярный метод выключения аневризмы из кровотока, вплоть до полного закрытия несущего аневризму сосуда.

3. Учитывая анатомо-топографические особенности дистальных аневризм, лучших результатов лечения можно достичь с использованием методов контроля проходимости артерий после клипирования. Наиболее простым является тест Аккланда,

более надежным - интраоперационная ангиография с использованием индоцианинового зеленого.

4. Увеличением спектра возможных и необходимых реваскуляризирующих методик в хирургии дистальных аневризм, можно добиться лучших результатов лечения. В хирургии дистальных аневризм СМА наиболее безопасным является использование экстра-интракраниального шунтирования с применением поверхностной височной артерии. Для дистальных аневризм ПКА и ЗНМА ввиду более глубокого расположения артерий интра-интракраниальные анастомозы.

5. В хирургии дистальных аневризм СМА, ПКА и Р3-Р4 сегментов ЗМА необходимо использовать нейронавигацию. Это позволит менее травматично выполнять операции, избежать «неоправданных» тракционных и гнойно-септических осложнений. Время, необходимое на использование нейронавигации в хирургии дистальных аневризм, не превышает 30 мин.

СПИСОК ОСНОВНЫХ РАБОТ ПО ТЕМЕ ДИССЕРТАЦИИ

(опубликованных в журналах, включенных в перечень рецензируемых научных изданий ВАК для докторских диссертаций)

1. Новые технологии в хирургии нетравматических внутричерепных кровоизлияний / В. В. Крылов, В. Г. Дашьян, О. В. Левченко, А. В. Природов, И. М. Годков, А. Ю. Дмитриев, О. Ю. Нахабин, В. А. Лукьянчиков, А. С. Токарев, И. В. Сенько, Н. В. Хуторной, Н. А. Полунина, А. Б. Климов, В. Е. Рябухин, А. Н. Коршикова, Е. В. Григорьева, Н. С. Куксова, Л. Т. Хамидова. // Журнал им. Н. В. Склифосовского «Неотложная медицинская помощь». – 2013. - № 3. - 48-54.

2. Возможность выполнения экстра-интракраниального микроанастомоза с использованием системы безрамной нейронавигации / В. А. Лукьянчиков, А. А. Каландари, В. А. Далибалдян, Е. В. Шестов, О. Ю. Нахабин, Н. А. Полунина, А. С. Токарев, И. В. Сенько, Е. В. Григорьева, Л. Т. Хамидова, И. В. Порошина // Нейрохирургия. – 2014. - № 2. – С. 66-72.

3. Операции реваскуляризации в хирургии аневризм сосудов головного мозга / В. В. Крылов, В. Л. Лемнев, В. Г. Дашьян, В. А. Лукьянчиков, А. С. Токарев, О. Ю. Нахабин, Н. А. Полунина, И. В. Сенько, В. А. Далибалдян, Е. В. Григорьева, А. Б. Климов, В. Е. Рябухин // Ангиология и сосудистая хирургия. - 2016. – Т. 22, № 1. – С. 130-135.

4. Сенько, И. В. Микрохирургия дистальных аневризм головного мозга / И. В. Сенько, В. В. Крылов // Нейрохирургия. - 2016. - № 1. - С. 98-103.

5. Сенько, И. В. Бактериальные внутричерепные аневризмы у пациентов с инфекционным эндокардитом / И. В. Сенько, В. Г. Дашьян, А. А. Солодов. // Грудная и сердечно-сосудистая хирургия. – 2017. – Т. 59, № 1. – С. 41-46.
6. Сенько, И. В. Хирургическое лечение дистальных аневризм задней мозговой артерии / И. В. Сенько, В. Г. Дашьян. // Российский нейрохирургический журнал им. профессора А. Л. Поленова. – 2018. – Т. 10, № 1. – С. 52-60.
7. Григорьев, И. В. Аневризмы перикаллезной артерии (обзор литературы) / И. В. Григорьев, И. В. Сенько // Нейрохирургия. – 2018. – Т. 20, № 4. – С. 95-103.
8. Результаты хирургического лечения пациентов с разрывами аневризм перикаллезной артерии / В. В. Крылов, В. Г. Дашьян, И. В. Григорьев, В. А. Лукьянчиков, И. В. Сенько, В. А. Шарифуллин // Нейрохирургия. – 2018. – Т. 20, № 2. – С. 17-26.
9. Шатохин, Т. А. Хирургическое лечение аневризмы лентикулостриарной артерии (клиническое наблюдение и обзор литературы) / Т. А. Шатохин, И. В. Сенько, В. Г. Дашьян // Нейрохирургия. – 2018. – Т. 20, № 3. – С. 74-80.
10. Хирургическое лечение аневризмы фронтополярной артерии: клиническое наблюдение / В. А. Лукьянчиков, И. В. Сенько, М. М. Идалов, Р. М. Умаров, М. М. Юсупова, З. М. Идалов, В. В. Крылов // Нейрохирургия. – 2019. – Т. 21, № 1. – С. 60-65.
11. Дашьян, В. Г. Микрохирургическое лечение дистальных аневризм задней нижней мозжечковой артерии / В. Г. Дашьян, И. В. Сенько // Нейрохирургия. – 2019. – Т. 21, № 4. – С. 12-23.
12. Выключение гигантской фузиформной аневризмы перикаллезной артерии с применением обходного шунтирования по типу «hemi-bonnet bypass». Случай из практики и обзор литературы / В. А. Лукьянчиков, И. В. Сенько, Н. А. Полунина, М. С. Староверов, И. В. Григорьев, М. В. Синкин, И. В. Тихомиров, Г. К. Гусейнова // Журнал «Вопросы нейрохирургии им. Н. Н. Бурденко». – 2020. – Т. 84, № 3. – С. 88-95.
13. Применение навигации в сосудистой нейрохирургии / В. А. Лукьянчиков, И. В. Сенько, Е. С. Рыжова, А. Ю. Дмитриев // Журнал «Вопросы нейрохирургии им. Н. Н. Бурденко». – 2020. – Т. 84, № 4. – С. 82-89.
14. Микрохирургическое лечение дистальных аневризм средней мозговой артерии / В. А. Лукьянчиков, И. В. Сенько, Е. С. Рыжкова, В. Г. Дашьян, В. В. Крылов // Нейрохирургия. – 2021. – Т. 23, № 2. – С. 44-56.
15. Хирургическое лечение дистальных аневризм головного мозга / И. В. Сенько, В. В. Крылов, В. Г. Дашьян, И. В. Григорьев // Нейрохирургия. – 2022. – Т. 24, № 3. – С. 12-22.

СПИСОК СОКРАЩЕНИЙ

АВМ – артерио-венозная мальформация
АД – артериальное давление
ВЖК - внутрижелудочковое кровоизлияние
ВКК - вентрикулокраниальный коэффициент
ВМА – верхняя мозжечковая артерия
ВМГ - внутримозговая гематома
ВСА – внутренняя сонная артерия
ЗМА – задняя мозговая артерия
ЗНМА – задняя нижняя мозжечковая артерия
КПТЧ – костно-пластическая трепанация черепа
КТ – компьютерная томография
ЛСК – линейная скорость кровотока
МРТ – магнитно-резонансная томография
НИИ – научно-исследовательский институт
ПВА – поверхностная височная артерия
ПКА – перикаллезная артерия
ПМА – передняя мозговая артерия
ПНМА – передняя нижняя мозжечковая артерия
ПСА – передняя соединительная артерия
САК – субарахноидальное кровоизлияние
СМА – средняя мозговая артерия
СМП – скорая медицинская помощь
ТКДГ – транскраниальная доплерография
ТЭЛА – тромбэмболия легочной артерии
ФМБА – федеральное медико-биологическое агентство
ЦАГ – церебральная ангиография
ШИГ – шкала исходов Глазго
ШКГ – шкала комы Глазго
ЭИКМА – экстра-интракраниальный микроанастомоз
BRAT – Barrow Ruptured Aneurysm Trial
ICG – Indocyanine Green Angiography
ISAT – International Subarachnoid Aneurysm Trial
ISUIA – International Study of Unruptured Intracranial Aneurysms
MIP (режим КТ) -Maximum Intensity Projection
mRs – modified Rankin scale
РАО – Parent Artery Occlusion
SSD (режим КТ) – Shaded Surface Display
WFNS – World Federation of Neurosurgical Societies