

на правах рукописи  
УДК 616.714-001.5-089

**ЛЕВЧЕНКО ОЛЕГ ВАЛЕРЬЕВИЧ**

**ХИРУРГИЧЕСКОЕ ЛЕЧЕНИЕ  
КРАНИООРБИТАЛЬНЫХ ПОВРЕЖДЕНИЙ  
В ОСТРОМ ПЕРИОДЕ ЧЕРЕПНО-МОЗГОВОЙ ТРАВМЫ**

14.01.18-нейрохирургия

**АВТОРЕФЕРАТ**

диссертации на соискание ученой степени доктора медицинских наук

Москва - 2012

Работа выполнена в ГОУ ВПО Московский государственный медико-стоматологический университет

**Научный консультант:**

Академик РАМН, д.м.н., профессор В. В. Крылов

**Официальные оппоненты:**

**Ведущая организация:**

Защита состоится « \_\_\_\_ » \_\_\_\_\_ 2012 г.

в « \_\_\_\_ » часов на заседании Диссертационного совета Д850.010.01 при Научно-исследовательском институте скорой помощи им. Н.В. Склифосовского (129010, Москва, Большая Сухаревская площадь, дом 3).

С диссертацией можно ознакомиться в научной библиотеке НИИ скорой помощи им. Н.В. Склифосовского.

Автореферат разослан « \_\_\_\_ » \_\_\_\_\_ 2012 г.

Ученый секретарь Диссертационного совета,  
доктор медицинских наук, профессор

А.А. Гуляев

## СПИСОК СОКРАЩЕНИЙ, ИСПОЛЬЗУЕМЫХ В ДИССЕРТАЦИИ

- АД** - артериальное давление
- ВЖК**- внутрижелудочковое кровоизлияние
- ВМГ**- внутримозговая гематома
- ВЧД**- внутричерепное давление
- ДТП** – дорожно-транспортное происшествие
- ЗВП** - зрительные вызванные потенциалы
- ЗН** - зрительный нерв
- КОП** – краниоорбитальные повреждения
- КТ**- компьютерная томография
- КЧСМ** - критическая частота слияния мельканий
- ЛСК** - линейная скорость кровотока
- ПММА** – полиметилметакрилат
- ПЧЯ** – передняя черепная ямка
- СДГ**- субдуральная гематома
- СМЖ** – спинномозговая жидкость
- ТВГ**- травматическая внутричерепная гематома
- ТМО** – твердая мозговая оболочка
- ТОН** – травматическая оптическая нейропатия
- тСАК**- травматическое субарахноидальное кровоизлияние
- УЗДГ** - ультразвуковая доплерография
- УЗИ** - ультразвуковое исследование
- ЦАГ**- церебральная субтракционная ангиография
- ЦСЖ** - церебро-спинальная жидкость
- ЧДД** - частота дыхательных движений
- ЧМТ**- черепно-мозговая травма
- ЧСС** - частота сердечных сокращений
- ШКГ**- шкала комы Глазго
- ЭДГ**- эпидуральная гематома
- ЭЭГ**- электроэнцефалография

## ОБЩАЯ ХАРАКТЕРИСТИКА РАБОТЫ

**Актуальность проблемы.** В структуре черепно-мозговой травмы краниофациальная травма составляет 6-7%, а от всех видов сочетанной ЧМТ – 34% (В.В. Лебедев, В.В. Крылов, 2000; Е.Р. Holmgren, 2004). Краниофациальные повреждения в 45-53% сопровождаются черепно-мозговой травмой и в 21-24% требуют проведения хирургических операций, направленных на удаление внутричерепных гематом, очагов ушиба, пластику передней черепной ямки, декомпрессию зрительных нервов (Т. Nishiyama, 1984).

Часто краниоорбитальной травме уделяется недостаточное внимание при лечении тяжелой черепно-мозговой травмы. В 16-30% повреждения лобно-глазничной области остаются не диагностированными даже после проведения компьютерной томографии (Е.Р. Holmgren, 2004). Неправильное и несвоевременное устранение краниоорбитальных деформаций может приводить к тяжелым функциональным, косметическим, гнойно-септическим осложнениям (J. Katzen, 2005).

Современные методы хирургического лечения переломов позволяют обеспечить доступ ко всем отделам лицевого скелета, точную репозицию отломков, надежную фиксацию с применением титановых мини- и микропластин, биодеградируемых имплантов (J.J. Kuttnerberger, 2001, I. Kinnunen, 2006). Широко применяются алло-, ауто трансплантаты, разработаны методики их забора и применения (M.D. Maves, 1986, J.B. Turk, 1994, I. Nemes, 1999; K. Laedrach, 2007).

При краниоорбитальных повреждениях возможно выполнение одномоментного комбинированного вмешательства с участием как нейрохирурга, так и челюстно-лицевого хирурга, офтальмолога (Т. Nishiyama, 1987, W.P. Piotrowski, 1992, K. Chowdhury, 1993; Т.Т. Lee, 1998). При наличии показаний первым этапом устраняют очаги повреждения и компрессии головного мозга (вдавленные перелом, очаги ушиба головного мозга, внутричерепную гематому), после чего производят реконструктивную операцию на лицевом скелете (U. Joos, 2001, A. Sandner, 2006).

Наилучшие результаты при хирургическом лечении краниоорбитальных повреждений могут быть достигнуты при оказании помощи в ранние сроки после травмы (Т. Nishiyama, 1987; Т.Т. Lee, 1998). Выполнение реконструктивных вмешательств спустя две и более недель после травмы не гарантирует удовлетворительных эстетических и функциональных результатов (С. А. Еолчиян, 2006; J. Raveh, 1984; A.D. Denny, 1993; R. Vecelli, 2000).

Таким образом, при краниофациальной травме следует стремиться выполнять операции в остром периоде. Именно в этот момент костные отломки практически не подвержены лизису, отсутствует клинически выраженная местная реакция мягких тканей. Актуальной задачей нейротравматологии является разработка тактики диагностики и хирургического лечения при сочетании краниофациальной и черепно-мозговой травмы, направленной на максимально полное восстановление анатомии и функции поврежденных структур.

Массивные повреждения костных структур лобно-глазничной области часто требуют проведения первичной пластики с помощью различных биополимерных материалов, металлоконструкций (P. Reilly, 2005; A.K. Greene, 2007). Далеко не последнюю роль играет правильная форма импланта, точно повторяющая нормальную костную архитектуру и обеспечивающая адекватное восстановление функции (L. Chiarini, 2005). С целью точного построения объемной модели импланта применяются методики, основанные на стереолитографическом моделировании (А.Н. Коновалов и соавт., 2006; J.M. Joffe, 1992; M. Dujovny, 1998; B. Fallahi, 1999). Однако использование данных методик ограничено в остром периоде черепно-мозговой травмы, когда моделирование и установку импланта необходимо проводить уже через несколько часов после поступления пострадавшего в клинику при первичной хирургической обработке вдавленного перелома.

В современной литературе практически нет сведений, касающихся возможностей применения методики безрамной нейронавигации для интраоперационного моделирования имплантов при проведении краниопластики. Существуют единичные публикации, посвященные анализу

применения навигационной аппаратуры для репозиции костных структур в отдаленном периоде краниофациальной травмы (С. Cutting, 1998; M.S. Kokoska, 2000; M.C. Metzger, 2007). Таким образом разработка методики применения безрамной навигации при реконструкции костей лобно-глазничной области является одним из перспективных направлений в хирургии краниоорбитальных повреждений.

### **Цель исследования.**

Разработать алгоритм диагностики и тактику хирургического лечения краниоорбитальных повреждений в остром периоде черепно-мозговой травмы.

### **Задачи исследования.**

1. Определить распространенность и характер краниоорбитальных повреждений в структуре черепно-мозговой травмы.
2. Определить диагностическую значимость различных методов исследования (рентгенографии черепа, аксиальной КТ, фронтальной КТ, 3D-реформации КТ, МРТ, УЗИ, ЦАГ) в диагностике краниоорбитальных повреждений.
3. Разработать алгоритм диагностики краниоорбитальных повреждений на основании оценки диагностической значимости различных методов исследования.
4. Оценить функциональные и косметические исходы после реконструктивных операций в остром периоде черепно-мозговой травмы.
5. Определить характер и частоту осложнений при хирургическом лечении краниоорбитальных повреждений в остром периоде черепно-мозговой травмы.
6. Разработать методику использования безрамной нейронавигации в реконструктивной хирургии краниоорбитальных повреждений.
7. Разработать тактику хирургического лечения краниоорбитальных повреждений, сочетанных с черепно-мозговой травмой.

### **Научная новизна исследования.**

1. Разработан диагностический алгоритм у пострадавших с краниоорбитальными повреждениями в остром периоде черепно-мозговой травмы
2. Определены особенности клинической картины у больных с КОП в остром периоде ЧМТ в зависимости от характера и тяжести черепно-мозговой травмы, поврежденных секторов глазниц, уровня поражения зрительного нерва, глазного яблока.
3. Определена диагностическая значимость различных методов исследования (рентгенографии черепа, аксиальной КТ, фронтальной КТ, 3D-реформации КТ, МРТ, УЗИ, ЦАГ) в диагностике краниоорбитальных повреждений.
4. Проведена оценка нейроофтальмологической симптоматики, а также ее динамика у пострадавших с КОП, оперированных в остром периоде ЧМТ.
5. Определена тактика хирургического лечения пострадавших с КОП в зависимости от тяжести ЧМТ и характера КОП.
6. Предложен алгоритм лечения пострадавших с краниоорбитальными повреждениями в зависимости от вовлеченных секторов глазниц, тяжести черепно-мозговой травмы, характера повреждения глазного яблока, зрительного нерва, глазодвигательного аппарата.
7. Определены функциональные исходы у больных оперированных по поводу КОП в остром периоде ЧМТ в зависимости от сроков хирургического лечения, характера повреждения зрительного нерва и глазного яблока.
8. Впервые разработана методика использования безрамной нейронавигации в реконструктивной хирургии краниоорбитальных повреждений.

### **Практическая значимость.**

1. Определена диагностическая значимость инструментальных методов исследования, определяющих тактику лечения больных с КОП в остром периоде ЧМТ.

2. Разработан и внедрен диагностический алгоритм у больных с КОП в зависимости от тяжести состояния и этапов госпитализации.
3. Внедрены и усовершенствованы операции при краниоорбитальных повреждениях с использованием современных фиксирующих систем, методов нейронавигации.
4. Доказана эффективность активной хирургической тактики, выполнения операций в первые сутки после травмы при КОП, что позволяет улучшить функциональные и косметические исходы, снизить риск гнойно-септических осложнений.
5. Предложены и обоснованы различные варианты хирургического лечения больных с КОП с учетом характера повреждений.
6. Внедрена методика использования безрамной навигации для пластики и реконструкции дефектов и деформаций лобно-глазничной локализации.

#### **Основные положения, выносимые на защиту**

1. Методом выбора в диагностике краниоорбитальных повреждений является рентгеновская компьютерная томография. Всем пациентам с ЧМТ и подозрением на КОП объем КТ исследования необходимо начинать с диагностики состояния лицевого черепа.
2. Клиническую картину КОП определяют функциональные нарушения, связанные с нейроофтальмологической симптоматикой. Наиболее частой причиной функциональных нарушений является интраорбитальное смещение костных отломков, что является показанием к экстренной операции репозиции и жесткой фиксации костных фрагментов.
3. Пациентам с КОП в остром периоде ЧМТ необходимо проводить хирургическое лечение в первые сутки после травмы. Хирургическое лечение может быть отложено при тяжелой ЧМТ и угнетении уровня бодрствования до 8 баллов по ШКГ и менее.
4. Выполнение операций при КОП в первые сутки достоверно чаще приводит к полному регрессу функциональных нарушений, позволяет снизить риск развития ликвореи и вероятность развития менингита.



Использование различных имплантов в хирургическом лечении КОП не приводит к увеличению риска гнойно-септических осложнений.

5. Разработанная методика безрамной нейронавигации для пластики и реконструкции сложных дефектов и деформаций костей черепа лобно-глазничной локализации позволяет точно сформировать имплант и тем самым улучшить функциональные и косметические исходы.

### **Внедрение результатов работы.**

Результаты исследований внедрены в работу нейрохирургических отделений Научно-исследовательского института скорой помощи им. Н.В. Склифосовского, изложены в качестве глав в учебниках, рекомендованных УМО по медицинскому и фармацевтическому образованию вузов России в качестве учебного пособия - «Лекции по нейрохирургии», «Лекции по черепно-мозговой травме». Разработанные подходы хирургического лечения краниоорбитальных повреждений в остром периоде ЧМТ входят в цикл лекций Образовательного цикла «Хирургия и интенсивная терапия тяжелой черепно-мозговой травмы».

### **Апробация работы.**

Основные положения диссертации доложены на Всероссийской научно-практической конференции «Поленовские чтения» (Санкт-Петербург, 2007, 2008, 2009, 2010 гг.), на Всероссийской научно-практической конференции «Высокие медицинские технологии», (Москва, 2007 г.), на Международном конгрессе нейрохирургов стран Причерноморья (п. Ольгинка, Краснодарский край, Россия, 2007 г.), на Шестой Московской ассамблеи "Здоровье столицы" (Москва, 2007 г.), на XI научно-практической конференции «Актуальные вопросы нейроофтальмологии» (Москва, 2009 г.), на V научно-практическом семинаре «Искусственные материалы в травматологии и ортопедии» (Москва, 2009 г.), на III Конгрессе московских хирургов «Неотложная и специализированная хирургическая помощь» (Москва, 2009 г.), на V съезде нейрохирургов России (Уфа, 2009 г.), на юбилейной научно-практической конференции, посвященной 40-летию отделения нейрохирургии

«Актуальные вопросы практической нейрохирургии» (Балаково, 2009), на московской городской научно-практической конференции «Современные методы лечения тяжелой черепно-мозговой травмы» (Москва, 2009), на XVII Научно-практической конференции офтальмологов (Екатеринбург, 2009), на XXIII и XXIV Всероссийских научно-практических конференциях Стоматологической Ассоциации России (Москва, 2010), на ежегодной конференции Европейской ассоциации нейрохирургов (EANS) Гронингем (Нидерланды), 2010, на IX Московской ассамблеи «Здоровье столицы» (Москва, 2010), на II Национальном конгрессе «Неотложные состояния в неврологии» (Москва, 2011).

### **Публикации.**

По теме диссертации опубликовано 47 научных работ, из них - 15 в виде статей в журналах, рекомендованных ВАК, 30 публикаций в виде статей и тезисов на съездах, конференциях и симпозиумах, в качестве глав в 2 учебниках «Лекции по нейрохирургии», «Лекции по черепно-мозговой травме».

### **Объем и структура диссертации.**

Диссертация состоит из введения, 7 глав, заключения, выводов, рекомендаций в практику, списка литературы, содержащего 36 отечественных и 176 зарубежных источников, приложения. Текст диссертации изложен на 284 страницах машинописного текста, включает 84 рисунка, 21 таблицу.

## **СОДЕРЖАНИЕ РАБОТЫ**

### **Общая характеристика больных с КОП.**

Для реализации поставленных задач проведено исследование, посвященное изучению результатов лечения пострадавших с КОП в остром периоде ЧМТ. С 01.10.2006 по 01.06.2009 в клинику нейрохирургии НИИ скорой помощи им Н.В. Склифосовского госпитализировано 3605 пациентов с ЧМТ, из них у 628 диагностированы переломы костей черепа. На долю КОП пришлось 411 (11,4%) наблюдений от числа всех пострадавших. Таким образом, материалом исследования послужили истории болезней 411 пострадавших с

КОП в остром периоде ЧМТ. Из них в остром периоде ЧМТ реконструктивные операции выполнены у 160 (38,9%) больных.

Соотношение мужчин и женщин было 4,3:1. Возраст пациентов от 15 до 83 лет, среднее значение –  $35,3 \pm 14,0$ .

Пациенты поступали в сроки от 1 часа до 7 суток после травмы. В течение первых 24 часов поступили 341 (83%) пострадавших, в течение 25-72 часов – 54 (13%), после 3-х суток – 16 (4%). Подавляющее число больных поступали по наряду скорой помощи и доставлялись: с места травмы, из дома, из поликлиник и травматологических пунктов, переводом из непрофильных стационаров после консультации выездной бригады нейрохирургов. Небольшая часть госпитализирована непосредственно после обращения в приемное отделение института.

Основными причинами травмы являлись: насильственная травма – 37,1% , дорожно-транспортный травматизм – 34,8%, падение с высоты роста – 11,0%, падение с большой высоты – 9,5%, падение предметов на голову – 1,4%, спортивная травма – 0,8%, обстоятельства травмы неизвестны в 5,3%.

#### **Методы исследования пострадавших с краниоорбитальными повреждениями.**

Клинический осмотр также как и хирургическое вмешательство проводили мультидисциплинарной врачебной бригадой, включающей в себя нейрохирурга, нейроофтальмолога, челюстно-лицевого хирурга. В задачи совместного осмотра входило определение объема черепно-мозговой травмы, характера анатомических и неврологических нарушений, степени повреждения глазного яблока, зрительного нерва, глазодвигательного аппарата, глазниц, придаточных пазух носа.

Сбор анамнеза производили непосредственно у пациента, сопровождающих лиц, или врача «скорой медицинской помощи», доставивших больного в стационар. Устанавливали механизм и время травмы. Зная механизм травмы, целенаправленно исключали тот или иной вид повреждения. При расспросе больного уточняли все жалобы для исключения повреждений других органов и систем. Исключали наличие у пациента в анамнезе травмы или заболевания глаз, придаточных околоносовых пазух, сформировавшиеся деформации лобно-глазничной локализации.

Клинический осмотр пострадавших с подозрением на КОП являлся крайне важным для определения дальнейшей тактики обследования и лечения и включал в себя оценку состояния мягких тканей и костных структур.

Несмотря на то, что основным патологическим субстратом при краниоорбитальных повреждениях являются поврежденные костные структуры, тщательный осмотр и пальпаторная оценка мягких тканей лица позволяла получить большой объем информации. Обращали внимание на наличие ран, подкожных гематом, эмфиземы мягких тканей, симметричность и правильность расположения медиальных и латеральных углов глаза.

Определяли положение и объем движений глазного яблока. Невозможность или ограничение движений глазного яблока при том или ином направлении взора говорили либо о параличе глазодвигательных мышц, либо о поражении наружных мышц глаза, которое вызвано их ушибом или ущемлением в области перелома, либо о механическом ограничении движений глазного яблока смещенными костными отломками.

При отсутствии выраженной реакции мягких тканей в виде отека, гематом пальпаторной оценке были доступны наружные части всех стенок глазницы, лобная кость, кости носа, верхняя челюсть, скуловые кости. При переломах со смещением костных отломков определяли симптом «ступеньки» и дефицита костной ткани.

Производили пальпацию и осмотр всего больного, а не только «профильных органов», что позволяло свести к минимуму диагностические ошибки. Выявив повреждения других органов и систем, привлекали смежных специалистов и с ними обсуждали место и способы обследования, а в дальнейшем лечебную тактику.

Основным показателем для оценки тяжести ЧМТ являлось угнетение уровня бодрствования по шкале комы Глазго (ШКГ), предложенной G. Teasdale и V. Jennet (1974), а также по классификации Л.Б. Лихтермана и Т.А. Доброхотовой (1994). Согласно последней классификации ясному сознанию соответствует 15 баллов по ШКГ, умеренному оглушению- 14, глубокому оглушению-13, сопору-9-12, умеренной коме-7-8, глубокой коме-4-6, и атонической коме-3 балла по ШКГ. Уровень бодрствования определяли при

поступлении, через 12, 24 часа и в дальнейшем ежедневно при осмотре больного.

### **Нейроофтальмологическое обследование пострадавших с КОП**

Оценка уровня бодрствования имела принципиальное значение в определении объема проводимого нейроофтальмологического исследования у больных с КОП в остром периоде черепно-мозговой травмы (табл. 1).

**Таблица 4.**

Объем нейроофтальмологического обследования больных с КОП в остром периоде ЧМТ в зависимости от уровня бодрствования.

<b>Уровень бодрствования</b>	<b>Объем обследования</b>
Бодрствование не нарушено	Жалобы и анамнез больного. Визометрия. Определение зрачковых и корнеальных рефлексов. Исследование окуломоторики. Тонометрия пальпаторным методом Периметрия. Биомикроскопия. Офтальмоскопия
Умеренное и глубокое оглушение	Визометрия по ручной таблице Розенблюма. Определение зрачковых и корнеальных рефлексов. Исследование окуломоторики. Тонометрия пальпаторным методом. Периметрия контрольным способом. Биомикроскопия. Офтальмоскопия
Сопор и кома	Определение зрачковых и корнеальных рефлексов. Исследование окуломоторики. Офтальмоскопия

Остроту зрения определяли субъективным способом при помощи специальных таблиц. Стационарную таблицу Сивцева и ее модификации или портативную таблицу Розенблюма использовали для определения остроты зрения вдаль, таблицы с печатными текстами от №1 до №9, с буквами, различимыми с расстояния 30-35 см – вблизи. При выраженном снижении

зрения определяли его качественные характеристики: различение движения руки у исследуемого глаза, правильная или неправильная светопроекция. В случае отсутствия восприятия от направленного источника света, остроту зрения расценивают как нулевую.

Прямую и содружественную реакцию зрачков на свет исследовали при помощи офтальмоскопа. Для исследования корнеальных рефлексов применяли простой тест с использованием тонкого волокна от ватного шарика или марлевой салфетки.

Перед диагностикой различных нарушений глазодвигательного аппарата оценивали положение и подвижность век. Степень несмыкания глазной щели при лагофтальме или степень ее возможного открытия при птозе оценивали и фиксировали в миллиметрах.

Нарушение положения глазного яблока в орбите в сагиттальной плоскости, экзофтальм или энофтальм, определяли при помощи экзофтальмометра Гертеля или ориентировочным методом Лейдхекера и Кригштейна.

При проведении нейроофтальмологического обследования больных с нарушениями глазодвигательного аппарата мы учитывали тяжесть общего состояния и уровень бодрствования пациентов, поэтому использовали доступные и простые диагностические методы. Основными симптомами явились паралитическое косоглазие, ограничение подвижности глазного яблока и двоение. Меньшую диагностическую ценность представляли нарушение зрения, ложная монокулярная проекция и компенсаторное положение головы. Выявляли различные виды гетеротропий, в зависимости от нарушения деятельности определенной мышцы или группы мышц. Угол девиации глазного яблока ориентировочно определяли при помощи офтальмоскопа или фонарика методом Гиршберга.

У пациентов без угнетения бодрствования или в умеренном оглушении исследовали ассоциативные движения глазных яблок за каким-либо перемещаемым предметом от середины поля зрения до крайних отведений, больным в коме – при пассивных поворотах головы. Для дифференциальной диагностики ущемления экстраокулярных мышц в области перелома костей орбиты, а также парезов или повреждения верхней прямой мышцы, после

предварительной инстилляцией анестезирующих капель проводили тракцию нижней прямой мышцы (тест Конверса).

Для исследования диплопии применяли методику Путермана с перемещением источника света в поле зрения больного и разделением полей зрения красным фильтром. Поражение определенной экстраокулярной мышцы диагностировали по графической таблице Гааба или по таблицам для горизонтальной и вертикальной диплопии Franceschetti и Blum. Тонometriю глазных яблок проводили контрольным пальпаторным методом.

Больным с ясным сознанием периметрию проводили на стационарном дуговом периметре в кабинете офтальмолога, а больным, в умеренном и глубоком оглушении выполняли периметрию переносным дуговым периметром или устанавливали границы поля зрения ориентировочно, пальцевым способом.

Для обследования пациентов в нейрохирургическом отделении использовали прямой офтальмоскоп со специальным фильтром, который позволял осматривать больных с выраженной светобоязнью, и малой диафрагмой для офтальмоскопии при узком зрачке. Это очень важно, так как применение циклоплегических средств затрудняет проведение динамического неврологического наблюдения больных с ЧМТ.

### **Инструментальные методы диагностики.**

#### **Рентгенографическое исследование.**

Традиционные краниограммы в двух перпендикулярных проекциях выполнены у 115 больных (28,0%) сотрудниками отделения общей рентгенодиагностики НИИ СП им. Н.В.Склифосовского. Использовали стандартные укладки для выполнения снимков в прямой, прямой затылочной, боковой проекциях.

#### **Рентгеновская компьютерная томография.**

Сотрудниками отделения компьютерной и магнитно-резонансной томографии НИИ СП им. Н.В.Склифосовского КТ выполнена 411 пострадавшим с ЧМТ и подозрением на КОП. Исследование проводили на односрезовом спиральном аппарате Zxi фирмы Дженерал Электрик.

Показаниями для выполнения КТ в экстренном порядке считали клинические признаки ЧМТ. Противопоказаниями являлись нестабильная гемодинамика, продолжающееся кровотечение, тяжелые формы нарушения

дыхания по периферическому типу (до санации дыхательных путей, интубации больного и начала проведения ИВЛ, дренирования плевральных полостей при напряженном гидро- и пневмотораксе). При наличии противопоказаний исследование проводили после стабилизации состояния пациента.

1-й этап. КТ мозгового и лицевого черепа в пошаговом режиме в аксиальной плоскости. Укладка на столе томографа: пациента укладывали на спину головой в сторону апертуры томографа (Гентри). Для планирования срезов выполняли боковую топограмму. Плоскость сканирования проходила параллельно орбитомеатальной линии с уровня края нижней челюсти включая область теменных костей. Затем производили поворот Гентри на необходимое число градусов, на которое отклонялась орбитомеатальная линия от вертикальной оси. Производили пошаговые срезы с вышеназванными параметрами.

На данном этапе определяли характер ЧМТ. По данным КТ устанавливали локализацию гематомы (эпидуральная, субдуральная, внутримозговая), а также рассчитывали ее объем. Для диагностики переломов костей черепа использовали костный режим проведения КТ: определяли локализацию и характер переломов свода и основания черепа. По данным КТ проводили измерение поперечной дислокации головного мозга в миллиметрах, а также определяли наличие или отсутствие аксиальной дислокации в зависимости от деформации четверохолмной и обходной цистерн основания мозга.

При отсутствии признаков КОП исследование прекращали.

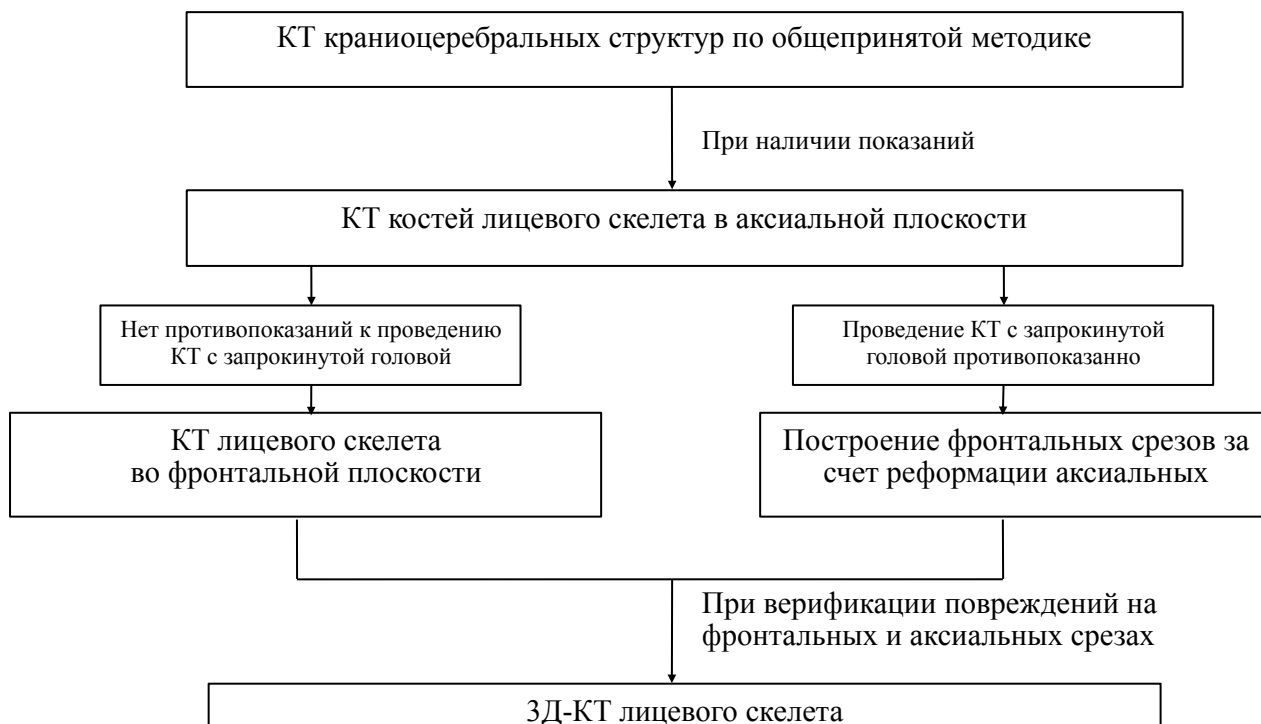2 этап. При наличии повреждений лицевого черепа переходили к выполнению исследования в спиральном режиме. Укладка пациента на столе томографа: больного укладывали на стол томографа без использования подголовника (для исключения артефактов при построении 3D-реформации). Вертикальный и аксиальный курсоры выставляли также как и на 1 этапе.

Если позволяло состояние пациента, отсутствовало сочетанное повреждение шейного отдела позвоночника выполняли КТ исследование лицевого скелета во фронтальной плоскости. При этом использовали специальные укладки на спине с запрокинутой головой, либо на животе с разогнутой шеей, подбородок укладывается на подголовник. Если проведение



изолированных фронтальных срезов не представлялось возможным, построение фронтальных срезов производилось за счет реформации аксиальных.

При выявлении краниофациальных повреждений выполнялось построение 3Д-реконструкции в стандартных проекциях (рис. 1).



**Рис. 1.** Алгоритм КТ диагностики при сочетанной черепно-лицевой травме (комментарии в тексте)

### **КТ-цистернография**

Для диагностики базальной ликвореи и точного определения топики свищевого ликворного хода использовали спиральную КТ в условиях контрастирования субарахноидального пространства основания черепа (КТ-цистернография). Исследование выполнено 12 пострадавшим.

Эндолюмбально пациенту за 20-30 мин до исследования вводили Омнипак в объеме до 10-15 мл. Суммарная доза йодсодержащего рентгеноконтрастного препарата при интратекальном введении не превышала 3 г. Перемещение контрастного вещества до цистерн основания мозга достигалось положением пациента лежа на животе лицом вниз. В этом положении производили КТ. Анализ полученных изображений осуществляли при помощи программ многоплоскостной реконструкции.

### **Радиоизотопная сцинтиграфия**

Радиоизотопную сцинтиграфию с целью диагностики ликвореи выполнили 23 пострадавшим сотрудниками отделения радиоизотопной диагностики. Стандартная методика проведения исследования включала в себя эндолюмбальное введение препарата, укладку больного в положение Тределенбурга для создания условий скопления препарата в цистернах основания головного мозга и его истечения через ликворный свищ в придаточные пазухи, полость носа, наружный слуховой проход или евстахиеву трубу. Через 2-4 часа больному выполняли снимки в прямой и боковой проекциях. При ликворее выявляли «ликворные дорожки», свидетельствующие о соустье между цистернами основания мозга и экстракраниальными полостями.

### **Дигитальная субтракционная ангиография.**

Дигитальную субтракционную ангиографию выполняли 9 больным с КОП при переломах основания черепа при подозрении на повреждение внутренней сонной артерии для исключения травматического каротидно-кавернозного соустья, ложной аневризмы внутренней сонной артерии, стеноза внутренней сонной артерии вследствие сдавления костными отломками, инородными телами. Исследование проводили на аппарате Advantes фирмы «General Electric», США и Artis Workplace A фирмы «Siemens», Германия сотрудниками отделения рентгенохирургических методов диагностики и лечения НИИ СП им. Н.В. Склифосовского.

### **Ультразвуковые методы исследования.**

УЗИ глазного яблока, ретробульбарной клетчатки и УЗДГ глазной артерии выполнено 48 (11,7%) пострадавшим. Исследование проводили с помощью ультразвуковой диагностической системы Acuson (Siemens) транспальпебрально в стандартном положении больного лежа с использованием датчика электронного конвексного сканирования с частотой 7,5 МГц. Метод ЦДК применяли для оценки кровотока в глазной артерии. Определяли следующие показатели кровотока: ЛСК, в частности максимальную систолическую скорость кровотока ( $V_{syst}$ ) и конечную диастолическую скорость кровотока ( $V_{diast}$ ).

**Характеристика группы пациентов, которым была выполнена пластика дефектов и реконструкция деформаций лобно-глазничной локализации с использованием безрамной навигации.**

В отделении неотложной нейрохирургии НИИ Скорой помощи имени Н.В. Склифосовского с использованием безрамной навигации реконструктивные операции выполнены у 11 пострадавших с дефектами и деформациями лобно-глазничной области.

Все пациенты были госпитализированы в плановом порядке после консультации нейрохирурга. Дефекты и деформации костей черепа у всех больных были следствием тяжелой черепно-мозговой травмы, после хирургического лечения – первичной хирургической обработки и резекции костных отломков вдавленных многооскольчатых переломов.

Возраст больных был от 17 до 50 лет, средний возраст – 35 лет. Соотношение мужчин и женщин – 6:5. Во всех наблюдениях имелся дефект краниоорбитальной области. У 9 пациентов имелась односторонняя локализация дефекта, у 2-х – двусторонняя. В 5 наблюдениях дефект сочетался с деформацией средней зоны лица, сопровождающейся эн- и гипoftальмом. По размерам все дефекты относились к обширным (площадью более 60 см<sup>2</sup>).

У 4-х пациентов имели место сопутствующие посттравматические изменения головного мозга в виде порэнцефалии. У одного пациента за 5 месяцев до краниопластики был имплантирован вентрикулоперитонеальный шунт низкого давления вследствие развившейся в раннем периоде ЧМТ дезрезорбтивной гидроцефалии. Все пациенты предъявляли жалобы на наличие выраженного косметического дефекта, вследствие дефекта и деформации тканей лба и глазницы. Ведущими клиническими синдромами в структуре «синдрома трепанированного черепа» у одного пациента был – астенический синдром, у одного – психопатологический, в единичных наблюдениях также выявлены эпилептический и пирамидный синдромы. У семи пациентов дефекты и деформации лобно-глазничной локализации не сопровождались неврологическими нарушениями, характерными для «синдрома трепанированного черепа».

Реконструктивные операции выполнены в сроки от 4 до 15 месяцев после травмы.

В послеоперационном периоде результат реконструктивной операции оценивали на основании анализа формы полученного импланта по данным компьютерной томографии головного мозга и костей черепа с 3-D реконструкцией, а также косметического исхода.

#### **Оценка исходов и статистический анализ данных**

Исходы оценивали на момент выписки больных из стационара. Общий исход оценивали по шкале исходов Глазго, определяли регресс глазодвигательных нарушений, дистопии глазного яблока, наличие остаточных дефектов и деформаций тканей лобно-глазничной области, частоту развития различных осложнений.

Статистический анализ и обработку материала производили на персональном компьютере в среде «Mac OS X 10.7.1» с использованием стандартных функций пакета программ Statistica 6.0. Корреляционный анализ проводили с использованием коэффициента Спирмена. Результаты считали достоверными при  $p < 0,05$ .

### **РЕЗУЛЬТАТЫ ИССЛЕДОВАНИЙ И ИХ ОБСУЖДЕНИЕ**

#### **Инструментальное обследование пострадавших с краниоорбитальными повреждениями**

Правильная диагностика объема повреждения при КОП является залогом успешного лечения. Максимально полный объем диагностических мероприятий должен быть выполнен в кратчайшие сроки, что особенно важно при сочетании КОП с тяжелой ЧМТ, требующей экстренного хирургического лечения.

Несмотря на широкую распространенность метода рентгенографии черепа в диагностике черепно-мозговой травмы нами определена низкая чувствительность и отрицательная прогностическая значимость данного метода в диагностике КОП в сочетании с высокой специфичностью и положительной прогностической значимостью (табл. 2)

Полученные данные позволили нам полностью отказаться от выполнения рентгенографии черепа у пострадавших с подозрением на КОП. Всем пострадавших сразу выполняется КТ по разработанному нами алгоритму.

КТ является высокоточным и быстрым методом исследования, позволившим во всех случаях установить топический диагноз уже в первые

часы после поступления пострадавшего в стационар, а предложенный алгоритм и унифицированные методики являются оптимальными и максимально эффективными. При КОП КТ диагностика является полной при выполнении в аксиальной, фронтальной проекциях и 3D реформации. Проведение КТ освобождает от необходимости рентгенографии, тем самым снижая лучевую нагрузку и экономические затраты, сокращая время диагностики в экстренных обстоятельствах.

**Таблица 2.**

Сводная таблица диагностических критериев рентгенографии черепа для диагностики КОП по локализации повреждений

Локализация повреждения при КОП	Диагностические критерии			
	Чувствительность	Специфичность	Положительная прогностическая значимость	Отрицательная прогностическая значимость
Верхняя стенка и лобная пазуха	81%	98%	98%	84%
Медиальная стенка и назоэтмоидальный комплекс	56%	100%	100%	79%
Латеральная стенка и скулоглазничный комплекс	68%	98%	98%	62%
Нижняя стенка	78%	96%	89%	92%

КТ и трехмерная визуализация лицевого и РКТ мозгового черепа при КОП позволили в дооперационном периоде четко представить масштабы повреждений, получить пространственное представление о состоянии костей черепа и об их соотношениях, провести дифференциальную диагностику, определить тактику, объём, операционный доступ и технику операции.

Проводимые при ЧМТ экстренные КТ исследования при наличии подозрения на КОП целесообразно одновременно расширять в объеме диагностики состояния лицевого черепа. Это позволит нейрохирургу, челюстно-лицевому хирургу, офтальмологу, ЛОР-врачу коллегиально построить план лечения и при наличии показаний провести операцию в единой мультидисциплинарной хирургической бригаде, а не откладывать исследование и хирургическое лечение в отдаленный период.

Выполнение МРТ глазниц позволило получить дополнительные данные об объеме КОП, определить причины функциональных нарушений, прогноз

функциональных исходов и динамику регресса глазодвигательных нарушений, а также уточнить объем консервативной терапии в послеоперационном периоде. Выполнение МРТ в дооперационном периоде целесообразно у пострадавших в компенсированном состоянии, которым не требуется выполнение экстренной операции с целью устранения компрессии головного мозга.

УЗИ глазниц в сочетании с доплеровским исследованием является единственным методом, позволяющим в дооперационном периоде оценить состояние кровотока по глазной артерии и определить показания к экстренной операции при ее сдавлении.

Нами были уточнены к проведению ЦАГ у пострадавших с КОП. К ним относят:

1. Клиническую картину каротидно-кавернозного соустья: экзофтальм, хемоз, пульсирующий шум в проекции глазницы и т.д.
2. Прохождение линии перелома через рваное отверстие по данным КТ
3. Помимо общеизвестных вышеперечисленных показаний мы добавили наличие «синдрома верхней глазничной щели».
4. Наличие инородного предмета в полости черепа в непосредственной близости к магистральным интрацеребральным сосудам.

ЦАГ выполнена 9 пострадавшим с КОП. По данным исследований были верифицированы: каротидно-кавернозное соустье – у 3 пациентов, ложная аневризма внутренней сонной артерии - у 1 пациента, стеноз внутренней сонной артерии в каменистом отделе – у 2 пациентов.

Значимость введенного показания к ЦАГ в виде наличия «синдрома верхней глазничной щели» подтверждает, то что у 2-х из 4-х пациентов имевших данную симптоматику, при ЦАГ был диагностирован стеноз внутренней сонной артерии вследствие сдавления отломками основной кости. Выполнение ангиографии позволило уточнить хирургическую тактику при КОП. Уточненные показания к ЦАГ расширили использование метода в остром периоде травмы.

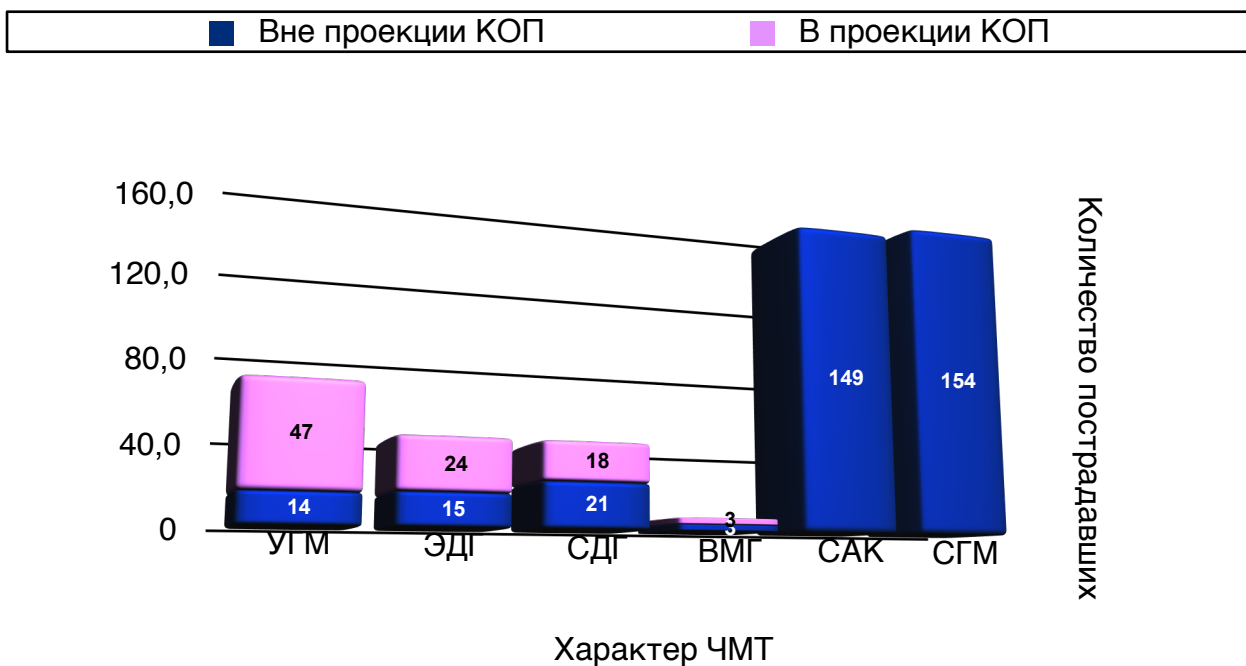
Проведенные исследования диагностической значимости инструментальных методов диагностики позволили сформулировать алгоритмы оказания помощи пострадавшим с КОП в зависимости от тяжести состояния (рис. 3).

## **Эпидемиология и клинические проявления краниоорбитальных повреждений у пострадавших с черепно-мозговой травмой**

Последние 10-15 лет отмечается тенденция к увеличению доли краниофациальных повреждений в структуре ЧМТ в 1,5-2 раза, что связано как с изменением характера травмирующих факторов (увеличение доли и тяжести дорожно-транспортного травматизма, насильственной травмы), так и с улучшением качества диагностики, разработкой и внедрением современных протоколов рентгенологического КТ-исследования черепа и лицевого скелета. По нашим данным частота краниоорбитальных повреждений составила 11,4% в структуре черепно-мозговой травмы. При этом необходимо отметить, что в НИИ скорой помощи им. Н.В. Склифосовского отсутствуют специализированные отделения челюстно-лицевой хирургии, оториноларингологии, офтальмологии, поэтому госпитализация в НИИ проводится без учета «профилизации» нейрохирургического отделения для лечения пострадавших с КОП.

Доля КОП в структуре переломов костей черепа у пациентов с ЧМТ составила 65,4%. То есть около 2/3 пострадавших с переломами костей черепа имеют краниоорбитальные повреждения. Столь высокие цифры можно объяснить преимущественно фронтальным приложением травмирующей силы при ДТП, насильственной травме.

КОП могут сочетаться с ЧМТ различной степени тяжести, но наиболее часто повреждения головного мозга проявлялись в виде чагов ушиба (15,1%), эпидуральных (9,5%) и субдуральных (9,5%) гематом. Причем локализация очагов повреждения вещества головного мозга соответствовала локализации КОП (рис. 2). Нами показана слабая достоверная корреляционная связь между объемом краниоорбитального повреждения и тяжестью черепно-мозговой травмы.



**Рис. 2.** Характер ЧМТ у пострадавших с КОП (n=411).

*Примечания к рисунку: УГМ - очаги ушиба головного мозга, выявленные на КТ; ЭДГ - эпидуральная гематома; СДГ - субдуральная гематома; ВМГ - внутримозговая гематома; САК - травматическое субарахноидальное кровоизлияние; СГМ - сотрясение головного мозга.*

В зависимости от локализации повреждений анатомических структур, составляющих стенки глазницы, мы выделяли следующие группы: переломы верхней стенки глазницы, супраорбитального края, лобной пазухи 198 (48,2%) пациента, переломы медиальной стенки, повреждение назозтмоидального комплекса 153 (37,2%), переломы латеральной стенки глазницы с повреждением скулоорбитального комплекса 248 (60,3%), переломы нижней стенки глазницы 285 (69,3%).

При КОП основными симптомами являются: клинические проявления ЧМТ и нейроофтальмологическая симптоматика. Нами установлено, что основными офтальмологическими симптомами при краниофациальной травме в остром периоде ЧМТ являются дистопия глазного яблока - 38,5%, нарушения окуломоторики - 41,6% и диплопия в 30,1%. Наиболее часто встречаются такие нарушения положения глазного яблока, как экзофтальм - 30,4%. Установлено, что причиной данного вида дистопий наиболее часто является интраорбитальное смещение отломков (47,8%), что является показанием к экстренной операции репозиции и жесткой фиксации костных фрагментов.



Нарушения движений глазного яблока у пострадавших с КОП в остром периоде ЧМТ выявлены в 41,1% наблюдений. Основной причиной нарушений окуломоторики как и дистопии стало сдавление глазного яблока и/или глазодвигательным мышц костными отломками (63,9%).

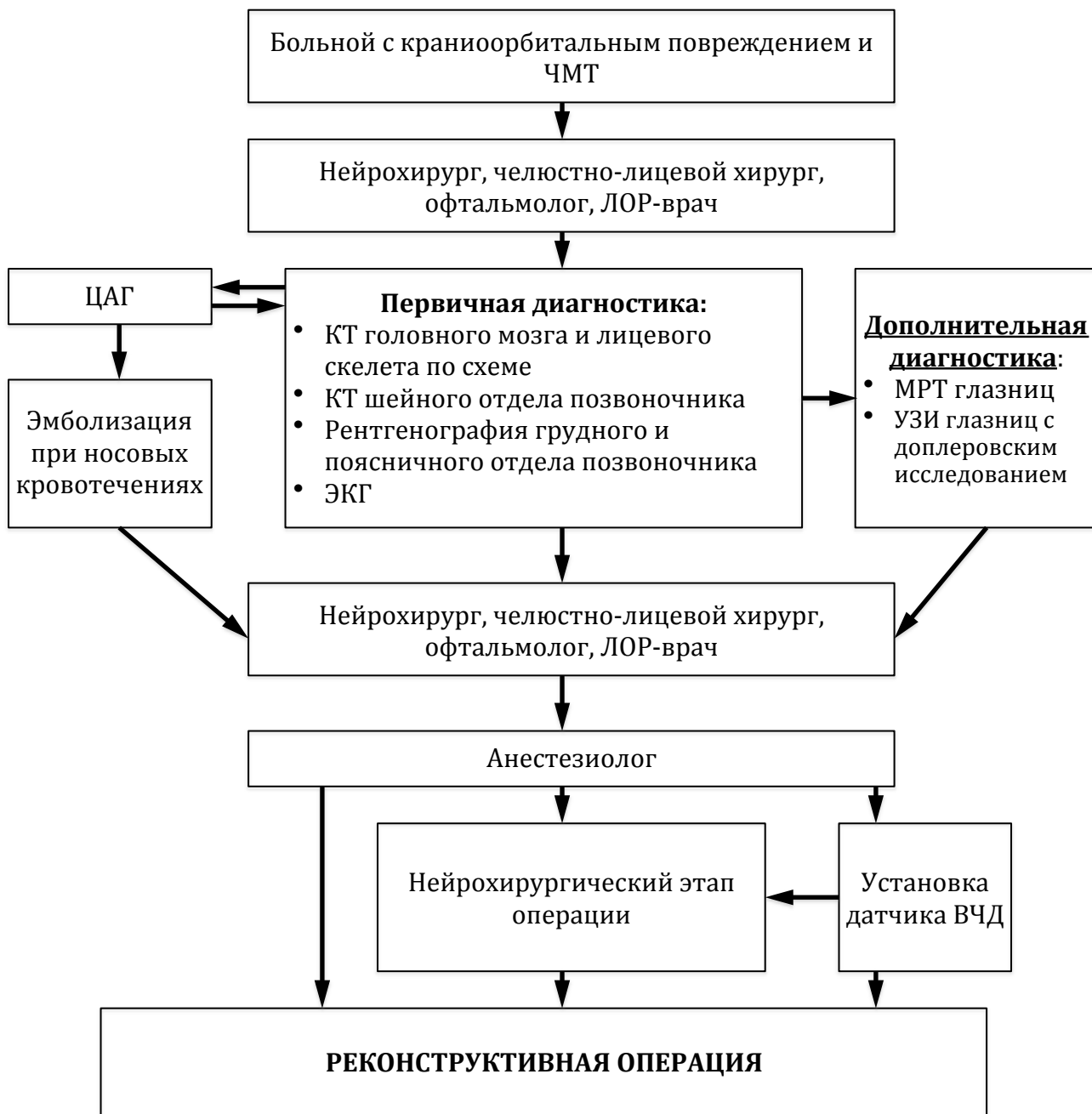
Основной причиной нарушения остроты и полей зрения при краниоорбитальной травме является травматическая оптическая нейропатия (21,9%). Основными причинами не прямой ТОН у пострадавших с КОП были ретробульбарные гематомы (35,7%) и эмфиземы (7,7%), тогда как при прямой ТОН в 5 наблюдениях – переломы костей канала зрительного нерва и травма интраорбитальными инородными телами.

Учитывая то что основной причиной нарушения положения глазного яблока и его подвижности при КОП является сдавление костными фрагментами, актуальным является выполнение пострадавшим с КОП операций в кратчайшие сроки. Устранение сдавления глазного яблока и глазодвигательных мышц с высокой долей вероятности должно приводить к ликвидации данной нейроофтальмологической симптоматики.

### **Тактика хирургического лечения пострадавших с краниоорбитальными повреждениями.**

Операции в остром периоде были проведены у 160 (38,9%) из 411 пострадавших с КОП.

Целью хирургического лечения являлось восстановление анатомического взаимоотношения костных структур лобно-глазничной области. При наличии показаний первым этапом выполняли операцию, направленную на устранение очага повреждения и компрессии головного мозга (вдавленный перелом, ушиб головного мозга, внутричерепная гематома), устанавливали датчик для мониторинга ВЧД . При выраженных носовых кровотечениях выполняли эмболизацию ветвей наружной сонной артерии (рис 3).



**Рис. 3.** Алгоритм оказания помощи больному с краниоорбитальным повреждением в остром периоде черепно-мозговой травмы

После этого проводили реконструктивную операцию на костях глазницы согласно следующим принципам:

- выбор доступа, адекватного предполагаемому объему манипуляций с последующим широким обнажением зоны перелома, позволяющего точно оценить размеры и характер смещения костных фрагментов;

- репозиция костных фрагментов в анатомическое положение и их жесткая фиксация различными видами мини- и микропластин. В случае оскольчатых переломов костные фрагменты, по возможности, сохраняли и фиксировали в правильном положении;
- выполнение первичной пластики при дефекте костной ткани с использованием ауто- и ксенотрансплантатов

По характеру выполненных операций преобладали реконструктивные вмешательства, сопровождающиеся репозицией и жесткой фиксацией костных отломков различными имплантами. При невозможности выполнить репозицию костных отломков вследствие мелкооскольчатого характера переломов у 12-ти пациентов произведена первичная пластика дефекта аутокостью, взятой при расщеплении костного лоскута свода черепа. Расщепленные аутокостные лоскуты преимущественно использованы для пластики дефектов стенок глазниц. При локализации дефекта в области чешуи лобной и височной костей, большого крыла основной кости выполняли первичную пластику с использованием титановых сеток, полимерных имплантов на основе ПММА (табл. 2).

**Таблица 2.**

Распределение больных в зависимости от характера выполненных операций при краниоорбитальных повреждениях.

Характер выполненных операций	Количество пациентов	
	Абс.	%
Репозиция и фиксация костных фрагментов	93	58,1
Репозиция отломков и первичная пластика с использованием титановых имплантов	38	23,8
Первичная пластика полимерными имплантами на основе ПММА	11	6,9
Первичная пластика расщепленным аутокостным лоскутом	12	7,5
Первичная пластика комбинированными имплантами	4	2,5
Декомпрессия зрительного нерва	2	1,3
<b>Всего</b>	<b>160</b>	<b>100</b>

В первые сутки после поступления в стационар нами оперировано 60 (37,5%) пострадавших, причем у большей части пациентов реконструктивные операции сочетались с удалением внутричерепных гематом, очагов ушибов.

Большинство из них были с тяжелой черепно-мозговой травмой, отеком, дислокацией головного мозга. Часто таким пациентам с целью декомпрессии головного мозга необходимо выполнение резекционной трепанации. Выполнение декомпрессивной краниотомии не исключало репозицию костных отломков глазницы.

Тактика хирургического лечения пострадавших с КОП зависела от вовлеченных секторов глазницы.

При повреждении верхней стенки глазницы и лобной пазухи нами оперировано 85 пациентов. Основными задачами в хирургического лечения повреждений с вовлечением лобной пазухи являлись:

- профилактика интракраниальных гнойно-септических осложнений (менингит, менингоэнцефалит вследствие назоликвореи);
- профилактика заболеваний непосредственно лобной пазухи (фронтит, мукоцеле);
- устранение и профилактика развития косметического дефекта.

Нами был разработан алгоритм хирургического лечения КОП с вовлечением лобной пазухи и верхней стенки глазницы (рис. 4). В алгоритме учитывается характер повреждения передней и задней стенок лобной пазухи, лобно-носового канала, наличие или отсутствие ликвореи. Использование данного алгоритма позволило обеспечить дифференцированный подход в хирургическом лечении пострадавших с КОП и вовлечением в патологический процесс лобной пазухи и верхней стенки глазницы, получить хорошие функциональные и косметические исходы, значительно сократить риск развития гнойно-септических осложнений, базальной ликвореи.

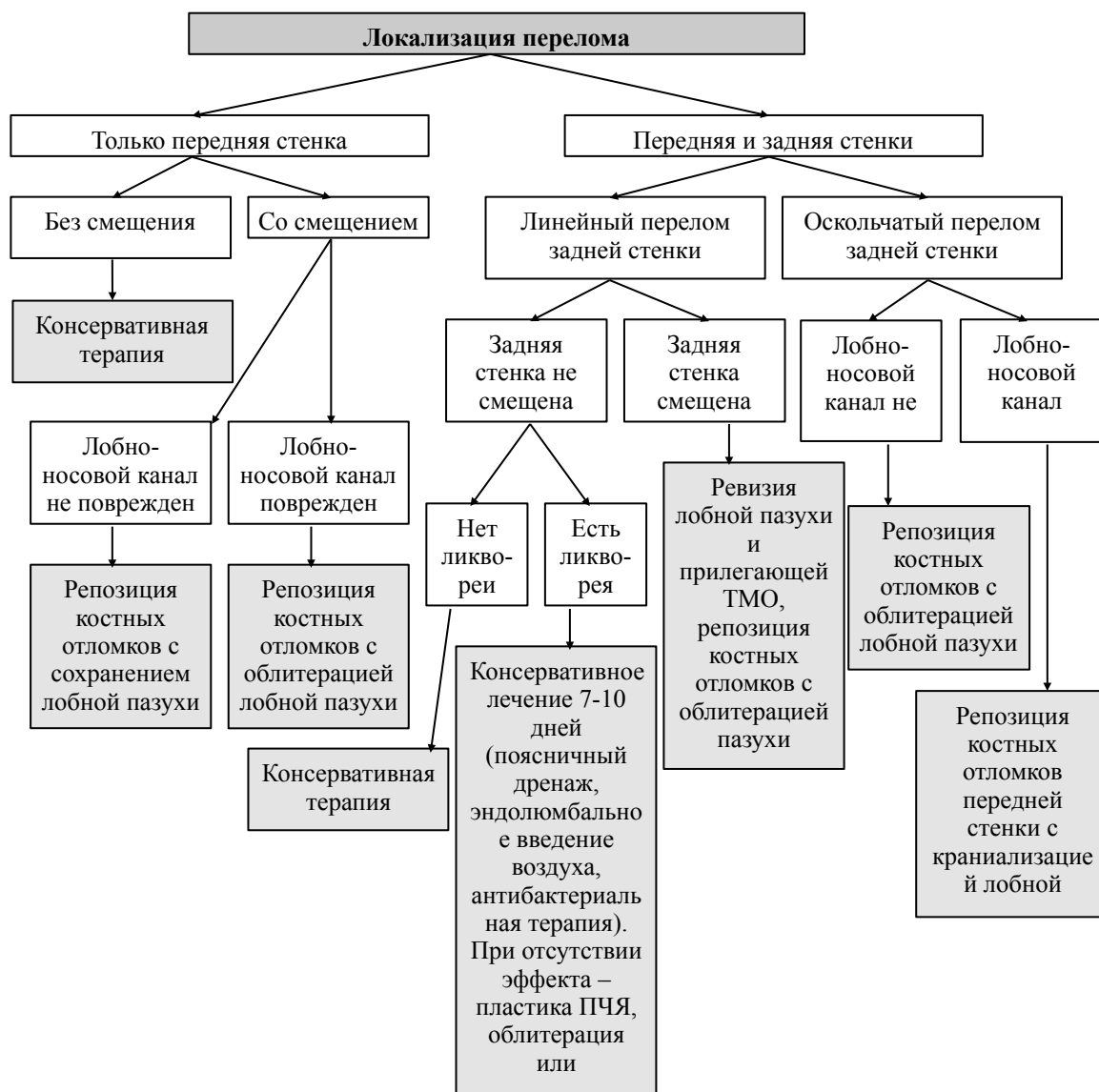


Рис. 4. Алгоритм хирургического лечения повреждений лобной пазухи.

В общей структуре КОП переломы костей назотмоидального комплекса составили 37,2% (153 пациента) и 4,4% в структуре ЧМТ. Из них операции в остром периоде ЧМТ выполнены у 68 (44,4%) пациентов.

При повреждении назотмоидального комплекса основной задачей являлось восстановление нормальной анатомии медиальной стенки глазницы. Наиболее частым осложнением подобных переломов являлся отрыв медиальной канальной связки вместе с костным отломком, что клинически характеризовалось смещением в латеральном направлении и расширением медиального угла глаза. Данный вид повреждения выявлен у 28 (18,3%) пострадавших. При переломах назотмоидального комплекса у 58 (37,9%)

пациентов определялось смещение отломков как в просвет глазницы со сдавлением глазного яблока, так и в полость носа, решетчатого лабиринта. В 15 (9,8%) наблюдениях переломы костей назоэтмоидального комплекса сопровождались повреждением базальных отделов твердой мозговой оболочки. Описанные повреждения являлись показанием к реконструктивным операциям в остром периоде ЧМТ с целью репозиции костных отломков к которым крепятся данные связки, восстановления нормальной анатомии глазницы, устранения сдавления глазного яблока, пластики основания передней черепной ямки.

Повреждения скулоорбитального комплекса являлись наиболее частыми видами повреждений в структуре КОП - 60,3%. Из них в нашем материале хирургическое лечение требовалось в 37,9%. Тактика хирургического лечения зависела от характера перелома. При переломах без смещения или с минимальным смещением, не приводящих к функциональному и косметическому дефициту, проводилась консервативная терапия. Переломы скуловой кости с выраженным смещением и подвижностью костных фрагментов составили 44,8% (n=111) требовали выполнения операций, направленных на репозицию и жесткую фиксацию с применением титановых мини- и микропластин. Операции при переломах скулоорбитального комплекса выполнены у 94 пострадавших. В 8 наблюдениях хирургические вмешательства не проведены по причине отказа пациента, у 9 пациентов операция отложена на отдаленный период черепно-мозговой травмы в связи с крайне тяжелым состоянием вследствие тяжелой ЧМТ или сочетанной травмы.

В общей структуре КОП переломы нижней стенки глазницы составили 69,3% (285 пострадавших) и 7,9% в структуре ЧМТ. Из них операции в остром периоде ЧМТ выполнены у 23 (8,1%) пациентов. Низкий процент хирургической активности при данной патологии связан с тем, что повреждения нижней стенки глазницы встречаются практически при всех переломах костей скулоорбитального комплекса, верхней челюсти. Репозиция костных фрагментов при данных переломах в большинстве наблюдений приводила к репозиции фрагментов нижней стенки глазницы. К операциям при переломах нижней стенки глазницы мы относили хирургические вмешательства или этапы реконструкции направленные на пластику нижней стенки глазницы.

Клиническая картина перелома нижней стенки глазницы была обусловлена преимущественно ее пролапсом в нижнечелюстную пазуху и увеличением полости глазницы, что проявлялось развитием эно- и гипофтальма у 128 больных (44,9%), снижением объема активных и пассивных движений глазного яблока за счет компрессии нижней прямой мышцы глаза костными структурами дна глазницы - 11,9% (34 пострадавших), диплопией - 34,7% (99 пациентов).

### **Результаты хирургического лечения краниоорбитальных повреждений.**

В первые сутки нами оперировано 60 (37,5%), а в первые 7 суток 118 (73,8%). Выполненные реконструктивные операции при КОП в остром периоде ЧМТ показали хорошие косметические и функциональные результаты и позволили добиться регресса глазодвигательных нарушений в 86,6% , дистопии глазного яблока - в 82,5% и диплопии – в 86,5% наблюдений. Нами показана достоверная прямая зависимость регресса функциональных нарушений от сроков проведения операции. Достоверно лучше функциональные результаты хирургического лечения: регресс дистопии ( $p < 0,05$ ;  $R = 0,4532$ ;  $t = 5,77$ ), восстановление окуломоторики ( $p < 0,05$ ;  $R = 0,4292$ ;  $t = 5,39$ ) и исчезновение диплопии ( $p < 0,05$ ;  $R = 0,3019$ ;  $t = 3,59$ ) при проведении оперативного вмешательства в первые 7 суток от момента получения травмы.

На фоне проведенного консервативно лечения зрительные функции у больных с КОП восстановились полностью у 64,1% пациентов, частично – у 33,1% и у 2,8% (3 пациентов с прямой ТОН) острота зрения осталась равна 0. У 2 больных с выполненной декомпрессией зрительного нерва мы получили удовлетворительные результаты. В первом наблюдении до операции у пациента была выявлена неправильная светопроекция, после операции острота зрения составила 0,1. Во втором наблюдении, острота зрения до операции составляла 0,09, после хирургического вмешательства- 0,4.

Осложнения при хирургическом лечении КОП были связаны преимущественно с особенностями течения тяжелой проникающей черепно-мозговой травмы. Развитие менингита было зафиксировано у 9 (2,2%) пострадавших с КОП. Послеоперационная назальная ликворея выявлена у 4-х

пациентов (1,0%), в одном наблюдении потребовалось хирургическое закрытие дефекта основания передней черепной ямки.

Несмотря на преобладание открытого характера повреждений с первичным инфицированием области перелома в сочетании с широким использованием различных имплантов и ранними сроками хирургического лечения местные гнойно-септические осложнения зарегистрированы только у одного оперированного (0,8%).

Общая летальность у пострадавших с КОП составила 5,3%, послеоперационная летальность - 4,6%. Основной причиной смерти являлись отек и дислокация головного мозга вследствие тяжелой ЧМТ.

В связи с особенностями анатомии лобно-глазничной области повреждения данной локализации связаны с высокой частотой прохождения линии перелома через основание черепа и развитием посттравматической ликвореи. По данным W. Lewin (1954) при консервативном лечении переломов лобно-глазничной локализации ликворея развивается у 84 (27,3%) из 308 пациентов, что сопровождалось развитием менингита в 25%. В последние десятилетия отмечается тенденция к увеличению хирургической активности при краниоорбитальной травме. Подобная тактика позволяет снизить риск развития ликвореи и гнойно-септических осложнений. При анализе 10-летнего опыта хирургического лечения краниоорбитальных повреждений R.B. Bell (2004) показано, что частота развития ликвореи составила 4,6%. В нашем исследовании частота развития ликвореи составила 1,0%.

Таким образом, полученные результаты хирургического лечения краниоорбитальных повреждений в остром периоде черепно-мозговой травмы показывают высокую эффективность и безопасность активной хирургической тактики.

### **Использование безрамной навигации в хирургическом лечении краниоорбитальных повреждений и посттравматических деформаций**

В 2007 году нами разработана и впервые использована методика применения безрамной навигации для пластики сложных дефектов костей черепа.

**Методика.** Для предоперационного моделирования и интраоперационного контроля выполняли КТ головного мозга в аксиальной



плоскости по программе «Навигатор» в спиральном режиме с шагом томографа 2 мм и с нулевым углом Гентри. Полученные данные переносили в нейронавигационную установку «Stryker». Далее производили послойное построение недостающих фрагментов костных структур на аксиальных срезах. Соответствие построенных участков нормальным анатомическим формам было достигнуто за счет «зеркального» отражения относительно сагиттальной плоскости неповрежденных костных структур и визуального контроля получаемой 3D-формы. Таким образом, создавали виртуальную модель импланта, форма и локализация которого соответствовали утраченным костным структурам.

На интраоперационном этапе осуществляли жесткую фиксацию головы в скобе Mayfield, что позволяло избежать движения головы после регистрации пациента в нейронавигационной установке. Начальные этапы операции выполняли по общепринятой методике: формирование кожно-апоневротического, мышечного лоскутов, обнажение костных краев дефекта. По заранее выбранным костным меткам производили регистрацию и совмещение реального объекта (головы пациента) с данными, загруженными в установку. Выполняли основной этап операции краниопластики с использованием импланта из ПММА или из титановой пластины. Во время формирования импланта производили контроль его формы с помощью поинтера нейронавигационной установки таким образом, чтобы каждая точка поверхности изготовленной пластины совпадала с аналогичной точкой «виртуальной» модели, отображенной на дисплее. Например, если при установке поинтера на поверхности импланта видели локализацию поинтера выше поверхности виртуального импланта на мониторе, то это говорило о том, что реальный имплант излишне выступал, и требовалась коррекция его формы.

У всех больных был достигнут хороший функциональный и косметический эффект. По данным контрольной компьютерной томографии было отмечено восстановление правильной геометрии костей черепа, форма и положение импланта была удовлетворительной и соответствовала утраченным костным структурам. При наличии дистопии глазного яблока в дооперационном периоде, обусловленного костной деформацией, после реконструкции данные явления регрессировали. Осложнений в послеоперационном периоде не было.

Использование костных меток в сочетании с жесткой фиксацией головы позволили получить низкие цифры погрешности при совмещении реального и виртуального объекта – средний уровень ошибки составил 1,2 мм.

В 6 наблюдениях для краниопластики использованы полимеры на основе ПММА. После изготовления импланта и контроля формы с использованием безрамной навигации потребовалась дополнительная коррекция с использованием высокооборотных фрез во всех наблюдениях. У 2-х пациентов ПММА использован для контурной коррекции деформированных костей свода черепа, а безрамную навигацию использовали для определения толщины и формы поверхности корригирующего импланта. Титановая сетка использована в 2 наблюдениях. Комбинированные импланты применены у 3-х пациентов: из ПММА моделировался свод черепа, а титановые пластины использовали для формирования более тонких структур (стенки глазницы).

## **ВЫВОДЫ**

1. Установлено, что краниоорбитальные повреждения являются частым видом сочетанной черепно-мозговой травмы - на их долю в структуре черепно-мозговой травмы приходится 11,4%. Краниоорбитальные повреждения в структуре переломов костей черепа у пациентов с черепно-мозговой травмой составляют 65,4%.

2. Краниоорбитальные повреждения сопровождаются сотрясением головного мозга в 37,5%, травматическим субарахноидальным кровоизлиянием - 36,3%, формированием очагов ушибов в 15,1%, эпидуральных гематом - 9,5%, субдуральных гематом – 9,5%, внутримозговых гематом - 1,5%. Существует слабая достоверная корреляционная связь между объемом краниоорбитального повреждения и тяжестью черепно-мозговой травмы (коэффициент корреляции Спирмена составил -0,341 при  $p=0,01$ ).

3. Ведущими нейроофтальмологическими симптомами при краниофациальной травме в остром периоде черепно-мозговой травмы являются дистопия глазного яблока - 38,5%, нарушения окуломоторики - 41,6% и диплопия в 30,1%.

4. Основной причиной функциональных нарушений при краниоорбитальных повреждениях является интраорбитальное смещение костных отломков (47,8%), обосновывающее показание к экстренной операции репозиции и жесткой фиксации костных фрагментов.

5. Наиболее точным и быстрым методом исследования, позволившим во всех случаях установить топический диагноз уже в первые часы после поступления пострадавшего в стационар является рентгеновская компьютерная томография. При краниоорбитальных повреждениях КТ диагностика является полной при выполнении в аксиальной, фронтальной проекциях и 3D реформации. Проведение КТ освобождает от необходимости рентгенографии, тем самым снижая лучевую нагрузку, сокращая время диагностики и экономические затраты.

6. МРТ глазниц является дополнительным методом диагностики краниоорбитальных повреждений, позволяющим определить причины функциональных нарушений, прогноз функциональных исходов и динамику регресса глазодвигательных нарушений, а также уточнить объем консервативной терапии в послеоперационном периоде.

7. УЗИ глазниц в сочетании с доплерографическим исследованием является единственным методом, позволившим в дооперационном периоде диагностировать снижение линейной скорости кровотока по глазной артерии в 74,2%. УЗИ позволяет выявить ретробульбарные гематомы, эмфизему ретробульбарной клетчатки, повреждения экстраокулярных мышц, частичные и субтотальные гемофтальмы, травматическую отслойку сетчатки.

8. Выполнение реконструктивных операций при краниоорбитальных повреждениях в остром периоде ЧМТ приводит к хорошим косметическим и функциональным результатам, позволяет добиться регресса глазодвигательных нарушений в 86,5%, дистопии глазного яблока в 82,4%. Выполнение операций в первые 7 суток достоверно чаще приводят к полному регрессу функциональных нарушений. Проведение реконструктивных операций в остром периоде краниофациальной травмы позволяет избежать повторных операций, направленных на пластику костей

свода черепа, лицевого скелета, уменьшить сроки пребывания пострадавшего в стационаре.

9. Восстановление анатомии взаимоотношений структур лобно-глазничной области позволяет снизить риск ликвореи (до 1,0%) и вероятность развития менингита. Хирургическое лечение краниоорбитальных повреждений в остром периоде черепно-мозговой травмы с использованием различных имплантов является безопасным с точки зрения риска развития местных гнойно-септических осложнений.

10. Применение безрамной нейронавигации для пластики сложных дефектов костей черепа позволяет точно сформировать имплант и тем самым улучшить функциональные и косметические исходы. При контурной пластике дефектов и деформаций костей черепа использование безрамной нейронавигации является методом выбора.

11. Предложенная методика интраоперационного моделирования импланта с использованием безрамной нейронавигации позволяет одновременно выполнять многоэтапное хирургическое вмешательство, когда предшествующая реконструкция смежных с областью дефекта областей приводит к изменению формы и размера дефекта черепа.

### **РЕКОМЕНДАЦИИ В ПРАКТИКУ**

1. Экстренные КТ исследования, проводимые у пострадавших с черепно-мозговой травмой, при наличии подозрения на краниоорбитальные повреждения целесообразно одновременно расширять в объеме диагностики состояния лицевого черепа.

2. Выполнение МРТ в дооперационном периоде целесообразно у пострадавших с КОП в компенсированном состоянии, которым не требуется выполнение экстренной операции с целью устранения компрессии головного мозга.

3. Показаниями к проведению ЦАГ у пострадавших с краниоорбитальными повреждениями являются: клиническая картина каротидно-кавернозного соустья (экзофтальм, хемоз, пульсирующий шум в проекции глазницы и т.д.), прохождение линии перелома через рваное отверстие по данным КТ, наличие «синдрома верхней глазничной щели»,

наличие инородного предмета в полости черепа в непосредственной близости к крупным интрацеребральным сосудам.

4. Хирургическое лечение пострадавших с КОП в сочетании с ЧМТ легкой и средней степени тяжести необходимо проводить в первые сутки после травмы. Проведение операций у пострадавших с тяжелой ЧМТ откладывали до стабилизации состояния.

5. У пострадавших с КОП, сочетанных с тяжелой ЧМТ, при наличии показаний первым этапом выполняют устранение очагов повреждения и компрессии головного мозга (вдавленного перелома, очагов ушиба головного мозга, внутричерепную гематому). После этого проводят реконструктивную операцию на костях глазницы.

6. Выбор доступа при хирургическом лечении КОП должен соответствовать предполагаемому объему вмешательства с широким обнажением зоны перелома, позволяющим точно оценить размеры и характер смещения костных фрагментов. Использование бикоронарного разреза для доступа к лобной пазухе, верхней полусфере глазницы, назоэтмоидальному комплексу является оптимальным для достижения хорошего функционального и косметического результата.

7. В хирургии краниоорбитальных повреждений необходимо руководствоваться органосохраняющими принципами. После репозиции костных фрагментов в анатомическое положение их жесткая фиксация обеспечивается различными видами мини- и микропластин. В случае оскольчатых переломов костные фрагменты, по возможности, необходимо сохранять и фиксировать в правильном положении.

8. При невозможности сохранения костных фрагментов целесообразно проводить первичную пластику с использованием различных трансплантатов. Расщепленные аутокостные лоскуты можно использовать для пластики дефектов стенок глазниц. При локализации дефекта в области чешуи лобной и височной костей, большого крыла основной кости выполняют первичную пластику с использованием титановых сеток, полимерных имплантов на основе полиметилметакрилата.

9. С целью интраоперационного контроля формы и положения импланта при пластике и реконструкции дефектов и деформаций лобно-глазничной локализации целесообразно использовать безрамную навигацию.

10. При использовании безрамной навигации для пластики и реконструкции и дефектов и деформаций лобно-глазничной локализации необходимо использовать жесткую фиксацию головы пациента и костные метки для регистрации навигационной установки. Это позволяет сократить погрешность применения методики до 1 мм.

### **Список работ, опубликованных по теме диссертации**

1. Лекции по нейрохирургии / Крылов В.В., Буров С.С., Гринь А.А., Дашьян В.Г., Левченко О.В. // М.: Т-во научных изданий КМК. – 2007. – 234 с.

2. Нейромониторинг при тяжелой черепно-мозговой травме. Факторы риска / Петриков С.С., Талыпов А.Э., Левченко О.В., Шалумов А.З., Пурас Ю.В., Солодов А.А // Сборник материалов Всероссийской научно-практической конференции "Высокие медицинские технологии". Москва. - 2007. - С.131-132.

3. Реконструкция лобно-глазничной области в остром периоде краниофациальной травмы / Левченко О.В., Шалумов А.З. // Материалы всероссийской научно-практической конференции "Поленовские чтения", Санкт-Петербург. - 2007. - С. 44

4. Хирургическое лечение краниоорбитальных повреждений / Левченко О.В., Шалумов А.З., Кутровская Н.Ю., Крылов В.В. // Шестая Московская ассамблея "Здоровье столицы". Программа, тезисы докладов. Каталог участников выставочной экспозиции. Москва, 13-14 декабря 2007 г. - М.: ГЕОС, 2007. - С. 113-114.

5. Reconstructive neurosurgery in severe craniofacial trauma / Levchenko O.V., Shalumov A.Z. // "Black Sea Neurosurgical Congress": materials. - SPb: "People&Health" press. - 2007. - P.92.

6. **Удаление из левой глазницы инородного тела, проникающего в полость черепа / Левченко О.В., Шалумов А.З., Кутровская Н.Ю., Пурас Ю.В. // Нейрохирургия. - 2008. - №3. - С.23-31.**

7. Хирургическая тактика при краниоорбитальных повреждениях сочетанных с черепно-мозговой травмой / Левченко О.В., Шалумов А.З., Кутровская Н.Ю. // [Международный конгресс «Неотложная хирургия», г. Ереван, 1–3 октября 2008г.] // Мед. вестн.Эребуни.-2008.-№3.-С.298–299.

8. Хирургическое лечение краниоорбитальных повреждений в остром периоде черепно-мозговой травмы / Левченко О.В., Шалумов А.З., Кутровская Н.Ю., Крылов В.В. // Поленовские чтения: тезисы конференции VII / Под ред. Проф В.П. Берснева. – СПб.: Изд-во "Человек и его здоровье". - 2008. – С. 58.

**9. Использование безрамной навигации для пластики обширного дефекта костей лобно-глазничной области / Левченко О.В., Шалумов А.З., Фарафонов А.В. // Нейрохирургия, №1. – 2009. – С. 57–62**

10.Использование безрамной навигации для пластики сложных дефектов костей черепа / Левченко О.В., Шалумов А.З., Фарафонов А.В. // «Поленовские чтения»: Тезисы Всероссийской научно-практической конференции / Под ред. Проф. В.П. Берснева.– СПб.: Изд-во "Человек и его здоровье", – 2009. – С. 56.

11.Нарушение функций органа зрения у больных с краниоорбитальными повреждениями (КОП) в остром периоде ЧМТ / Кутровская Н.Ю., Левченко О.В., Шалумов А.З., Мошетова Л.К // V съезд нейрохирургов России. Материалы съезда / Под. ред. Сафина Ш.М. – Уфа: Изд-во «Здравоохранение Башкортостана», 2009. – С. 43–44.

12.Нейроофтальмологическая симптоматика у больных с краниоорбитальными повреждениями в остром периоде черепно-мозговой травмы / Кутровская Н.Ю., Левченко О.В., Шалумов А.З., Хамидова Л.Т., Мошетова Л.К. // «Поленовские чтения»: Тезисы Всероссийской научно-практической конференции / Под ред. Проф. В.П. Берснева.– СПб.: Изд-во "Человек и его здоровье", – 2009. – С. 54–55.

**13.Офтальмологическая диагностика и лечение краниоорбитальных повреждений в остром периоде черепно-мозговой травмы / Мошетова Л.К., Кочергин С.А., Кутровская Н.Ю., Левченко О.В., Шалумов А.З., Хамидова Л.Т. // Клиническая офтальмология. – том.10. – №3. – 2009. – С. 89–93.**

14.Применение безрамной навигации для пластики сложных дефектов костей черепа / Левченко О.В., Шалумов А.З., Фарафонов А.В. // V съезд нейрохирургов России. Материалы съезда / Под. ред. Сафина Ш.М. – Уфа: Изд-во «Здравоохранение Башкортостана». – 2009. – С.390–391.

15. Применение гидроксипатитсодержащего препарата коллапан у нейрохирургических больных / Гринь А.А., Левченко О.В., Шалумов А.З., Иоффе Ю.С. // Искусственные материалы в травматологии и ортопедии. Сборник работ V научно-практического семинара под редакцией проф. Очкурено А.А., Москва, 13 февраля 2009 года. – М., 2009. – С.29–30.

16. Результаты хирургического лечения краниоорбитальных повреждений / Левченко О.В., А.З. Шалумов, Н.Ю. Кутровская // V съезд нейрохирургов России. Материалы съезда / Под. ред. Сафина Ш.М. – Уфа: Изд-во «Здравоохранение Башкортостана». – 2009. – С.390.

**17. Рентгеновская компьютерная томография челюстно-лицевых повреждений, сочетанных с черепно-мозговой травмой / Шалумов А.З., Левченко О.В., Шарифуллин Ф.А., Насибуллин А.М., Булычева Е.Г., Крылов В.В. // Нейрохирургия. – №4. – 2009. – С. 42–49.**

18. Рентгеновская компьютерная томография челюстно-лицевых повреждений, сочетанных с ЧМТ/ Шалумов А.З., Левченко О.В., Шарифуллин Ф.А., Насибуллин А.М., Булычева Е.Г. // V съезд нейрохирургов России. Материалы съезда / Под. ред. Сафина Ш.М. – Уфа: Изд-во «Здравоохранение Башкортостана». – 2009. – С.412.

19. Современные методы краниопластики / Левченко О.В., Крылов В.В. // Справочник поликлинического врача. – №2. – 2009. – С.63–66.

20. Современные методы краниопластики / Левченко О.В., Крылов В.В. // Consilium Medicum приложение Неврология. – №1. – 2009. – С.9–15.

21. Травматическая оптическая нейропатия у больных с краниоорбитальными повреждениями в остром периоде ЧМТ / Кутровская Н.Ю., Левченко О.В., Шалумов А.З., Мошетова Л.К. // Материалы XI научно-практической конференции «Актуальные вопросы нейроофтальмологии». – 2009. – С. 56–58.

22. Функциональные исходы хирургического лечения краниоорбитальных повреждений (КОП) в остром периоде ЧМТ у больных с нарушением функции органа зрения / Кутровская Н.Ю., Левченко О.В., Шалумов А.З., Мошетова Л.К., Кочергин С.А. // Сборник материалов XVII Научно-практической конференции офтальмологов, Екатеринбург. – 2009. – С. 68–70.

**23. Хирургическая тактика при краниоорбитальных повреждениях [Протокол 601-го заседания Санкт-Петербургской ассоциации нейрохирургов от 25.02.2009] / Крылов В.В., Левченко О.В., Шалумов А.З., Кутровская Н.Ю. // Нейрохирургия. – 2010. – №2. – С.82–83.**



24. Хирургическое лечение пострадавших с краниоорбитальными повреждениями в остром периоде черепно-мозговой травмы / Левченко О.В., Шалумов А.З., Кутровская Н.Ю., Крылов В.В. // Материалы юбилейной научно-практической конференции, посвященной 40-летию отделения нейрохирургии «Актуальные вопросы практической нейрохирургии», Балаково, 2009. – С. 72–74.

25. Хирургическое лечение пострадавших с краниоорбитальными повреждениями в остром периоде черепно-мозговой травмы / Левченко О.В., Шалумов А.З., Кутровская Н.Ю., Крылов В.В. // Приложение к журналу Consilium Medicum – Хирургия. – №1. – 2009. – С. 21–25.

26. Хирургическое лечение черепно-мозговой травмы, сочетанной с повреждениями глазницы / Левченко О.В., Шалумов А.З., Крылов В.В., Фарафонов А.В. // «Поленовские чтения»: Тезисы Всероссийской научно-практической конференции / Под ред. Проф. В.П. Берснева. – СПб.: Изд-во "Человек и его здоровье". – 2009. – С. 56–57.

27. Хирургия краниоорбитальных повреждений в остром периоде черепно-мозговой травмы / Левченко О.В., Шалумов А.З., Кутровская Н.Ю., Крылов В.В. // Современные методы лечения тяжелой черепно-мозговой травмы: Материалы городской научно-практической конференции. Том 211. М.: НИИ скорой помощи им. Н.В. Склифосовского. – 2009. – С. 22–26.

28. Хирургия сочетанной черепно-лицевой травмы / Шалумов А.З., Левченко О.В., Кутровская Н.Ю., Крылов В.В. // III Конгресс московских хирургов: Неотложная и специализированная хирургическая помощь. Тезисы докладов Конгресса. Москва, 14–15 мая 2009 г. – М.:ГЕОС. – 2009. – С. 97–98.

29. Use of frameless navigation for implant modelling at patient with cranioorbital defects / Levchenko O.V., Shalumov A.Z. // Эл. ресурс: The EANS Annual Meeting 2010. Online Poster Archive. [www.abstractserver.com / eans2010/eposters/ documents/264.pdf](http://www.abstractserver.com/eans2010/eposters/documents/264.pdf).

**30. Иммобилизация челюстей при сочетанных черепно-лицевых повреждениях / Робустова Т.Г., Шалумов А.З., Левченко О.В. // Российский стоматологический журнал. – №2. – 2010. – С.30–32.**

31. Использование безрамной навигации для пластики дефектов лобно-глазничной локализации / Левченко О.В., Шалумов А.З. // «Поленовские чтения»: материалы IX всероссийской научно-практической конференции – СПб.: Изд-во «Человек и его здоровье», 2010. – С.56–57.

32. Использование безрамной нейронавигации в хирургии черепно-мозговой травмы / Левченко О.В., Буров С.А. // IX Московская ассамблея «Здоровье столицы». Тезисы докладов. – М. – 2010. – С.148–149.

33. Лекции по черепно-мозговой травме / Крылов В.В., Тальпов А.Э., Буров С.А., Петриков С.А., Левченко О.В. // М.: ОАО «Издательство «Медицина» . – 2010. – 320 с.

34. Лучевая диагностика краниофациальных повреждений / Шалумов А.З., Левченко О.В., Кутровская Н.Ю., Шарифуллин Ф.А., Крылов В.В. // Материалы XXIII и XXIV Всероссийских научно-практических конференций Стоматологической Ассоциации России, М.: ООО «ИД «Анима-Пресс». – 2010. – С. 358–359.

35. Офтальмологическая диагностика и лечение краниоорбитальных повреждений в остром периоде ЧМТ / Кутровская Н.Ю., Левченко О.В., Шалумов А.З., Мошетова Л.К., Кочергин С.А. // «Поленовские чтения»: материалы IX всероссийской научно-практической конференции – СПб.: Изд-во «Человек и его здоровье». – 2010. – С.56.

**36. Пластика дефектов лобно-глазничной локализации с использованием безрамной навигации / Левченко О.В., Шалумов А.З., Крылов В.В. // Нейрохирургия №3. – 2010. – С.30–35.**

**37. Пластика основания передней черепной ямки одновременно с реконструкцией верхней и средней зон лицевого скелета / Левченко О.В., Шалумов А.З., Кутровская Н.Ю. // Журнал вопросы нейрохирургии. – №4. – 2010. – С.32–38.**

**38. Проникающие ранения черепа и глазниц металлическими предметами / Левченко О.В., Шалумов А.З., Кутровская Н.Ю. // Нейрохирургия. – №2. – 2010. – С.59–64.**

39. Реконструктивные операции у пострадавших с краниоорбитальными повреждениями в остром периоде черепно-мозговой травмы / Левченко О.В., Шалумов А.З., Кутровская Н.Ю. // «Поленовские чтения»: материалы IX всероссийской научно-практической конференции – СПб.: Изд-во «Человек и его здоровье», 2010. – С.57–58.

**40. Рентгеновская компьютерная томография челюстно-лицевых повреждений, сочетанных с черепно-мозговой травмой / Ф.А. Шарифуллин, А.З. Шалумов, О.В. Левченко, В.В. Крылов, Е.Г. Булычева, А.М. Насибуллин // Медицинская визуализация. – 2010. – №6. – С.60–68.**

**41. Левченко О.В. Современные методы краниопластики. Часть 1. // Нейрохирургия. – №2. – 2010. – С.5–13.**

42. Хирургическое лечение краниофациальных повреждений в остром периоде черепно-мозговой травмы / Шалумов А.З., Левченко О.В., Кутровская Н.Ю., Крылов В.В. // Вопросы челюстно-лицевой, пластической хирургии, имплантологии и клинической стоматологии. – 2010. – №5–6. – С.49–57.

43. Использование безрамной навигации для пластического устранения костных дефектов лобно-глазничной локализации / Левченко О.В., Шалумов А.З., Крылов В.В. // Анналы пластической, реконструктивной и эстетической хирургии. – №3. – 2011. – С. 30–36.

44. Офтальмологическая симптоматика травматической оптической нейропатии у больных с краниоорбитальными повреждениями в остром периоде черепно-мозговой травмы [Поленовские чтения: тезисы докл. X юбил. науч.-практ. конф., г. Москва, 19–22 апреля 2011г.] / Н.Ю. Кутровская, Левченко О.В., А.З. Шалумов, Л.Т. Хамидова // Российский нейрохирургический журнал им. проф. А.Л. Поленова. – 2011. – Т. III. – С. 167.

45. Слепое проникающее краниоорбитальное ранение шпагой / Годков И.М., Левченко О.В., Туровский А.Ю., Артемьев М.Е., Кудрявцева Ю.С., Григорьева Е.В. // Нейрохирургия. – №4. – 2011. – С.62–68.

46. Хирургическое лечение краниоорбитальных повреждений, сочетанных с черепно-мозговой травмой / Левченко О.В., Шалумов А.З., Кутровская Н.Ю., Крылов В.В. // Журнал вопросы нейрохирургии. – №1. – 2011. – С.12–39.

47. Хирургия острой сочетанной краниофациальной травмы / Шалумов А.З., Левченко О.В., Кутровская Н.Ю. // Труды II Национального конгресса «Неотложные состояния в неврологии» под ред. З.А. Суслиной, М.А. Пирадова. – 2011. – С.265.